

の手術時日令と治癒例を示したものであるが、昭和46年以後の症例は、それ以前の症例にくらべ明らかに手術時日令は早期化し、又それに伴って治癒例の増加もみられている。さらに後半期における40日代、50日代の症例は全例黄疸消失していることは注目すべき事実である。以

上から本症はまだまだ非常に難治性を疾患であるとはいえようが、生後60日以前に手術が施行されれば、ほとんどの症例は治癒の可能性があるということを再び強調したい。

先天性胆道閉塞症に関する病理組織学的研究

— 第 II 報 —

—特に吻合不能型における肝門部胆管組織と肝生検組織の検討—

土屋 博之 河野 澄男
宮野 武 駿 河 敬次郎

I. 結 言

先天性胆道閉塞のいわゆる吻合不能型症例にみられる肝外胆管 Remnant は、成因ならびに治療を考慮するうえで、きわめて重要な研究対象である。この管外胆管 Remnant の形態の肉眼的分類について諸家の報告があるが、肝外胆道系全体にわたる病理組織学的研究は少ない。我々は従来よりこの点について研究を進め、第12回、第13回小児外科学会総会において、肝外胆道系全体の病理組織像について発表した。今回これをまとめ、更に肝内部肝腸吻合術の術後胆汁流出に関して、最も重要と思われる肝内部胆管組織について検索したので発表する。

II. 研究方法ならびに研究材料

検索材料は、昭和48年から昭和50年まで約3年間に経験した、先天性胆道閉塞症吻合不能型症例40例の、手術時に剔出した肝外胆管 Remnant と、同時に生検にて得た肝組織である。なお、肝外胆管 Remnant の肝門部切除に際しては、Microscope を用い、左右肝管の Remnant が肝実質に入る部位で切除し、吻合部膿瘍形成及び癒瘍形成をさける意味で、出来る限り肝実質は切除しないようにしている。この様にして得た Remnant を約2mm 間隔で切り出し、必要によって5 μ の厚さで連続標本作製し、組織学的に検討した。

III. 検索結果および考察

以上の検索の結果、通常肉眼的には索状物のみで、

lumen を有する管腔組織を認めえないが、顕微鏡には様々の所見が認められた。即ち Fibrosis のみで管腔を有さない例から、各種サイズの不連続な小管腔を有する例、内比較的発達した胆管と思われる管腔を認める例など、種々の管腔組織が認められた。内管腔組織をとりまく周囲組織においても種々の所見がみられ、リンパ球を主体とする細胞浸潤及び小血管増生の強い例から、線維化の著明な例など多様な変化を呈していた。我々は、これら Remnant の組織学的所見の中で、特に胆汁流出に最も重要な意義を有すると考えられる管腔組織に注目し、その内径の計測を行ない、又管腔の組織学的構造さらには周囲組織の組織所見をも考慮に入れ、表1の如く分類した。なお、管腔組織のサイズの計測は、標本作製に際し、管腔が斜めに切られている場合を考慮し、短径がも

表1 肝外胆管 Remnant の組織学的分類

| 型 | 管腔組織 | 周囲組織 | | |
|-----|-----------------------------------|------|-------|-----|
| | | 炎症細胞 | 小血管増生 | 線維化 |
| I | a 300 μ 以上の管腔 | —~+ | —~+ | —~+ |
| | b 100 μ 以上 300 μ 未滿の管腔 | +~卅 | +~卅 | —~+ |
| II | 100 μ 未滿の小管腔 | 卅~卅 | 卅~卅 | +~卅 |
| III | 管腔、小管腔なし | —~+ | +~卅 | 卅~卅 |

とも正確な内径を示すものと考え、この短径を測定した。

すなわち、I型は hypoplastic ながら 100 μ 以上の管腔を認める例であるが、これは更に Ia Ib の亜型に分類された。つまり、Ia 型は、300 μ 以上の管腔を認め、比較的発達した high-columnar epithel を有し、周囲の細胞浸潤及び線維化も目立たない。これに対し Ib 型は、100 μ 以上 300 μ 未満のサイズを持つ管腔が認められるが、その周囲には多数の 100 μ 未満の未熟な小管腔及びリンパ球を主とする炎症性細胞浸潤が認められた。一方 II 型では、100 μ 未満の多数の不連続な小管腔が認められ、全んど cuboidal epithel よりなり、その周囲にはリンパ球を主とする細胞浸潤及び小血管増生がより著明に認められた。又 III 型では、管腔及び小管腔いずれも認め得ず、強い線維化が目立ち、時に血管増生の強い例もあるが、一般に細胞浸潤はきわめて少なかった。

次に、肝外胆管 Remnant の各部位別の組織学的所見は、表 2 の如くである。つまり胆嚢では 39 例中 33 例と大部分 Ia 型で、high-columnar epithel を有し、比較的筋層もしっかりしている。しかし Ib 型 4 例又 II 型、III 型が各 1 例ずつ認められた。総胆管は 32 例中 17 例と半数以上は III 型で、ついで I 型 11 例 (34%)、II 型は 4 例 (13%) であった。又総胆管では、34 例中 17 例 (50%) は II 型であり、II 型が 9 例 (26%)、I 型は 8 例 (24%) であった。

さて次に、肝外胆管 Remnant の中で、特に肝門部肝腸吻合施行例の術後胆汁排泄に密接な関係を持つと考えられる、肝門部の胆管組織について検討すると、最も特徴ある点は、40 例中 23 例 (58%) が II 型で、100 μ 未満の多数の未熟な小管腔を有し、その周囲に著明なリンパ球を主体とする細胞浸潤を認めた点である。この II 型における小管腔を、連続標本にて追求すると、肝門部にむかい多数の小管腔を形成するが、炎症性変化で epithel

表 2 肝外胆管 Remnant の部位別組織学的分類

| 部位 | 組織分類 | | |
|-------|------------|--------|--------|
| | I | II | III |
| 肝 門 部 | a 2) 10 | 23 | 7 |
| | b 8) (25%) | (58%) | (17%) |
| 総 肝 管 | a 0) 8 | 9 | 17 |
| | b 8) (24%) | (26%) | (50%) |
| 総 胆 管 | a 7) 11 | 4 | 17 |
| | b 4) (34%) | (13%) | (53%) |
| 胆 嚢 | a 33) 37 | 1 | 1 |
| | b 4) (95%) | (2.5%) | (2.5%) |

は破壊され、更に肝側では遂には小管腔の消失をみた事より、この小管腔すべてが肝側と連続があるとは考えられない。次に I 型が 40 例中 10 例 (25%) に認められたが、300 μ 以上の管腔を有し比較的発達した high-columnar epithel を有するいわゆる胆汁排泄期待例の Ia 型は、2 例 (5%) のみであった。残り 8 例は Ib 型であった。又 40 例中 7 例 (17%) は、III 型であった。

次に手術時えられた肝生検組織を Glisson 氏鞘の線維化の程度により、表 3 の如く F₁ 軽度、F₂ 中等度、F₃ 高度と段階に分類した。

そこで、肝門部胆管組織と肝線維化との関係を見ると、表 4 の如くで、I 型では F₁ が 10 例中 4 例 (40%) と多く、II 型では F₂ が 23 例中 12 例 (52%) と多い。それに対して III 型では、F₃ が 7 例中 4 例 (57%) を占めていた。つまり肝門部胆管 Remnant の組織学的管腔の狭小な例ほど、肝の線維化は高度となる傾向が認められた。

表 3 肝線維化の組織学的分類

| F ₁ (軽度) | Glisson 氏鞘の軽度の線維化 |
|----------------------|--|
| F ₂ (中等度) | 線維化による Glisson 氏鞘の拡大および一部で G.-G. の連絡をみるまた肝小葉内の部分的線維化出現 |
| F ₃ (高度) | 太くかつ密な膠原線維を主とする線維化はさらに拡大し、幅広く、また肝小葉構造の乱れ出現 |

表 4 肝門部胆管と肝線維化との関係

| 肝門部胆管 肝線維化 | 肝門部胆管 | | |
|----------------|------------|-------------|------------|
| | I 型 | II 型 | III 型 |
| F ₁ | 4 (40%) | 1 (5%) | 0 (0%) |
| F ₂ | 3 (30%) | 12 (52%) | 3 (43%) |
| F ₃ | 3 (30%) | 10 (43%) | 4 (57%) |

表 5 月齢と肝門部胆管および肝線維化との関係

| 月 齢 | 肝 門 部 胆 管 | | | 肝 線 維 化 | | |
|--------------------|------------|-------------|------------|------------|-------------|------------|
| | I | II | III | I | II | III |
| 2.5 カ月未 満 (7 例) | 4 (57%) | 3 (43%) | 0 (0%) | 4 (57%) | 2 (29%) | 1 (14%) |
| 2.5~3カ月 未満(16例) | 3 (19%) | 12 (75%) | 1 (6%) | 1 (6%) | 10 (63%) | 5 (31%) |
| 3~4カ月 未満(7例) | 1 (14%) | 4 (57%) | 2 (29%) | 0 (0%) | 4 (57%) | 3 (43%) |
| 4カ月以上 (10例) | 2 (20%) | 4 (40%) | 4 (40%) | 0 (0%) | 2 (20%) | 8 (80%) |

次に手術時年齢と肝門部胆管組織との関係を見ると、表5の如く、2.5ヵ月未満では、7例中4例(57%)がI型であるのに対し、2.5ヵ月以上3ヵ月未満では、II型が16例中12例(75%)を占め、4ヵ月以上では、III型が10例中4例(40%)を占める様になる。つまり、月令が進むにつれ、肝門部胆管の組織学的管腔の内径は狭小となる傾向がみられた。次に手術時月令と肝線維化との関係を見ると、表5の如く、2.5ヵ月未満では、7例中4例(57%)がF₁なのに対し、2.5ヵ月以上3ヵ月未満では、16例中10例(63%)がF₂となり、4ヵ月以上となると10例中8例(80%)がF₃と大多数を占めた。つまり月令が進むにつれ、肝の線維化が高度となる傾向が認められた。

IV. ま と め

過去3年間に手術した先天性胆道閉塞症のいわゆる吻合不能型症例40例にみられた肝外胆管 Remnant を、組織学的に検討し、主としてその組織学的管腔組織のサイズと、その周囲の組織所見を分析し、I型(Ia, Ib)、II型、III型と分類した。

特に本症に対する肝門部肝腸吻合施行後の胆汁排泄に、最も重要な要素と考えられる Remnant の最肝側の組織像をみると、我々の症例では、術後もっとも良好な胆汁

排泄を期待出来ると考えられる Ia 型は、僅か2例(5%)にすぎなかった。又連続性に疑問のある II 型が23例(58%)ともっとも多く、更には、胆汁排泄の期待出来ない III 型が7例(17%)認められた。このような症例では、肝門部の切除に際し、より肝側にまで切除を進める事が必要と考えられた。

次に、患児の手術時月令が進むにつれて、肝門部胆管の組織学的管腔の内径は狭小となり、肝の線維化が高度となる傾向が認められた。すなわち肝外胆道系における何らかの progressive な病態が推測され、この意味からも患児の早期手術が重要と思われた。

次に胆道閉塞症吻合不能型症例に対する肝門部肝腸吻合術式の治療成績を評価する際、いわゆる肉眼的吻合不能型症例として一括して論ずることは不適當であり、切除する肝外胆管 Remnant の肝門部側組織学的管腔のサイズによる分析がきわめて重要と考えられる。

業 績 目 録

- 1) 宮野 武, 他: 胆道閉鎖症吻合不能型症例の肝外胆管の病理組織学的検討, 小児外科内科, 8; 196~203, 1976.
- 2) 土屋博之, 他: 先天性胆道閉塞症に関する病理組織学的研究, 小児外科, 9; 115, 122, 1977.

先天性胆道閉鎖症の長期遠隔成績

班 員 国立小児病院外科医長 沢 口 重 徳

研究協力者 国立小児病院外科 本 名 敏 郎 北 村 享 俊

I. 研究目的

先天性胆道閉鎖症は小児の難治性肝疾患のなかでも治療成績が不良な疾患であるが、最近長期生存症例が次第に増加している。本研究はこれら胆道閉鎖症例の遠隔成績を検討し、本症の予後を解明するとともに治療法を改善することを目的とした。

II. 研究方法

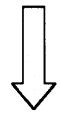
昭和46年4月(5年前)までに手術された先天性胆道

閉鎖症78例の中、現在生存中の症例を主対象として、手術前の肝機能検査成績、手術時の年齢、肝外胆道の形態、肝生検組織像手術術式、手術後の転帰、生存期間、術後臨床経過、現在の身長、体重、肝機能検査成績、門脈圧亢進症状および所見などを検討した。

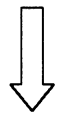
III. 研究成績

(1) 病型

新分類法試案(日本小児外科学会雑誌12巻2号327頁, 1976年4月)によると78例の基本型分類は、I型(総胆



検索用テキスト OCR(光学的文字認識)ソフト使用
論文の一部ですが、認識率の関係で誤字が含まれる場合があります



緒言

先天性胆道閉塞のいわゆる吻合不能型症例にみられる肝外胆管 Remnant は、成因ならびに治療を考慮するうえで、きわめて重要な研究対象である。この管外胆管 Remnant の形態の肉眼的分類について諸家の報告があるが、肝外胆道系全体にわたる病理組織学的研究は少ない。我々は従来よりこの点について研究を進め、第 12 回、第 13 回小児外科学会総会において、肝外胆道系全体の病理組織像について発表した。今回これをまとめ、更に肝内部肝腸吻合術の術後胆汁流出に関して、最も重要と思われる肝内部胆管組織について検索したので発表する。