

#### (4) 順天堂大整形外科脊柱側彎症診における先天性脊柱側彎症

順天堂大学整形外科

山内裕雄  
浅賀嘉之

二分脊椎は、椎弓の形成不全によるもので脊椎の奇形の1つである。広く脊椎の形成異常に目を向けると、椎体およびそれに接する骨奇形の代表的なもの1つとして先天性骨性側彎症(以後先天性側彎症とよぶ)があげられる。先天性側彎症は、その骨奇形の発生部位または形態により骨成長に伴って左右の対称を生じ、高度の脊柱変形に至るものもあり、二分脊椎をはじめ他に多くの骨の奇形を合併することがある。本研究は、脊椎の奇形に着眼し、先天性側彎症例につき、その変形の形態、進行等につき分析し検討を試みたものである。

調査対象：順天堂大学整形外科・側彎症外来では、昭和45年より昭和53年3月までに795例の脊柱側彎症が登録されている。側彎症のレ線学的診断の際に骨奇形の有無を判断することは必ずしも容易なことではない。脊柱の可撓性、椎間板の変化等から臨床的には先天性骨奇形の要素を強く推定させられる症例があるが、これらについて全例に断層撮影や機能撮影等の手段を用い、その骨奇形の存在を検討することは困難であり、また実際的ではない。そこで今回の対照としては、これらの骨奇形の十分に証明されない症例は除き、明らかに骨奇形の認められたものにつき検討した。

結果：側彎症外来に登録された側彎症795例中、先天性側彎症は44例で、全側彎症の5.53%に相当した。年齢は、生後2ヶ月から58才まで平均9才6ヶ月であった。年齢分布を表1に示す。性別は男性23名、女性21名とほぼ同数で、

表1 対象者の年齢分布

1才未満	6名
1才～5才未満	8
5才～10才未満	13
10才～15才未満	9
15才～20才未満	3
20才以上	5
計	44

表2 初診時の側彎度とカーブ数

<10°	2カーブ
10≤ <20	1
20≤ <30	8
30≤ <40	13
40≤ <50	12
50≤ <60	7
60≤ <70	2
70≤ <80	1
80≤ <90	2
90≤	3
計	51

特発性側彎症例と大きく異なる点である。骨奇形によって生じた側彎は、44例で、51のカーブがあり、その側彎度は、表2に示すごとくであった。側彎度は7°から125°までの範囲で、平均43.4度であった。奇形脊椎を含むカーブの位置および凸側 表3に示すごとくであった。胸椎に多いが左右差はなく、この点も特発性側彎症例で

右凸胸椎型側彎が多いことと異なっていた。

表3 奇形脊椎を含むカーブの位置

	右凸	左凸
胸椎型	12	13
胸腰椎型	2	2
腰椎型	3	6
(二重カーブ) 胸椎+頸椎	3	
胸椎+胸椎	1	
胸椎+腰椎	1	
(三重カーブ)	1	

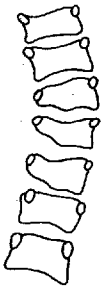図1 椎骨奇形の分類  
 (“脊柱変形”より)

椎骨奇形の分類は以下のごとく行なった。

各型の代表的なシエーマを図1に示す。

1. 楔状椎型
2. 楔状椎融合型
3. 半椎型
4. 半椎融合型
5. 偏側性分節欠損型 (unilateral bar)
6. 塊椎型
7. 蝶形型
8. 混合型
9. 肋骨変形および骨融合を伴うもの

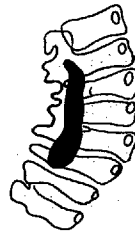等である。この分類法に沿って分類すると、楔状椎型2例、楔状椎融合型1例、半椎型10例、半椎融合型6例、unilateral bar 3例、塊椎型1例、蝶形型1例で、肋骨奇形のみで側彎を生じたものはなかった。混合型は20例あり、そのう



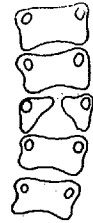
1. wedge vertebra  
(failure of vertebral partial unilateral)



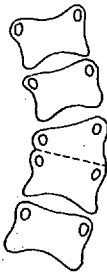
3. hemivertebra  
(failure of vertebral-complete unilateral)



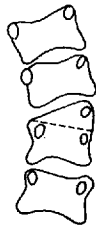5. unilateral bar  
(failure of segmentation unilateral)



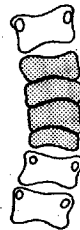7. butterfly vertebra



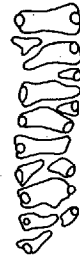2. fused wedge vertebra



4. fused hemivertebra



6. block vertebra  
(failure of segmentation bilateral)



8. mixed  
(Unclassified)

ち7例に肋骨奇形を伴った。

他の椎骨以外の合併奇形を伴った症例は2例あり、1例は右母指欠損、尿道腔瘻その他の奇形を伴い、他の1例は、先天性股関節脱臼を合併するものであった。

潜在性脊椎披裂の確認は、極く若年者では判定困難な場合もあるため、レ線にて脊椎披裂の有無を判定可能であった症例30例中、11例に脊椎披裂を認めた。レ線上椎弓の完成は、10才頃までかかる例もあることから、10才以上の例のみと14例中、6例に脊椎披裂を認めた。

成長期の側彎症児で経過観察をした症例は23例あった。骨の成熟度は、図2に示すごとく腸骨々端核の出現度を6段階に分けて判定した。

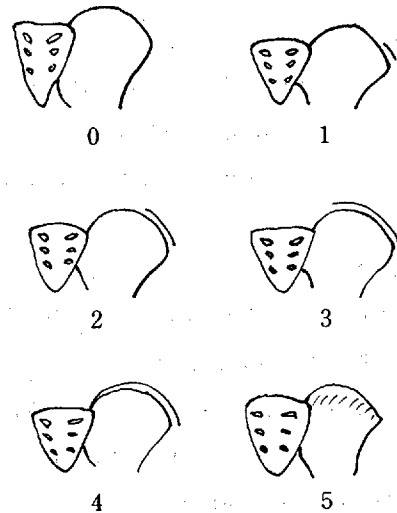
23例中1例が腸骨々端核の3の段階。1例が4であった他はすべて骨端核が出現していないgrade 0であった。経過観察期間は、5ヶ月から6年6ヶ月で平均3.22年であった側彎度が増加した症例は8例であった(表4)。

図2 腸骨稜骨端核 iliac crest apophysis の推移

1.→4. capping

0は未だ骨端核出現せず

5は、成長軟骨が消失して synostosis の状態



(“脊柱変形”参照)

表4 進行例

症例	年令	性別	椎骨奇形分類	側彎度	経過観察期間	腸骨々端核
1	9才	♂	4	40°→47°	1年1ヶ月	0
2	10才	♂	5, 9	22°→38°	3年	0
3	6ヶ月	♀	3, 9	56°→60°	3年10ヶ月	0
4	5才	♂	5	30°→34°	3年2ヶ月	0
5	7才	♂	2	20°→27°	4年	0
6	12才	♂	1, 4	40°→68°	6年	0
7	12才	♀	1, 2, 9	41°→50°	4年9ヶ月	3
8	8才	♀	4, 6	29°→58°	5年6ヶ月	0

症例数が未だ少ないために、これだけで進行性、非進行性の要素を決定することは困難であるが、

奇形が左右どちらかに片寄ったもの、肋骨奇形を伴うものに進行性要素があるように思われる。

先天性側彎症の分類については、MacEwen<sup>(1)</sup>の分類が一般に認められており、われわれもこの分類に基いて行なった。しかし個々の症例についてみると、その判定は必ずしも容易とはいえず、特に高度の側彎変形に至った症例では椎体の傾斜が種々の方向に大きくなるため更にむずかしくなる。断層撮影や多方向撮影による解析も、それが手術的治療を前提とする場合でなければ、治療面での利益が少ないため全例に行なうことが出来なかった。この点先天性側彎症の診断上の問題点がある。

先天性側彎症の進行について、Winter<sup>(2)(3)</sup>らの報告が優れている。Winterらは、その報告で全ての先天性側彎症の75%か何らかの進行を示し、50%は急激な進行を示すと述べている。また、椎体奇形については、偏側の骨性barのあるものや半椎型の椎体が一侧に偏して複数存在するとき、4分の1椎体があるものは進行性であると注意を促し、これらの症例では早期の手術的療法も必要であると強調している。われわれの症例では経過観察期間が平均3.2年と短く、進行したものは34.7%であった。進行の要素としては、症例数が少ないが、偏側性の奇形の存在が進行要因となると推察され、winterらの報告と一致した。

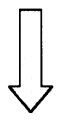
1) 順天堂大学整形外科側彎症外来における795名の側彎症例中44例(5.53%)に先天性側彎症を認めた。

2) 各症例につき発生学的根拠から、それを分類した。

3) 側彎度の増加した症例は、23例中8例(34.7%)であり、複数椎体奇形が一侧に偏った症例、半椎型、偏側骨性barのあるものに進行性要素が考えられた。

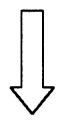
## 文 献

- (1) MacEwen, G. D. et al. : Radiology, 90, 711, 1968.
- (2) Winter, R. B. et al. : J. Bone Joint Surg. 50-A, 1, 1968.
- (3) Winter, R. B. : Clin. Orthop. 93, 75, 1973.



## 検索用テキスト OCR(光学的文字認識)ソフト使用

論文の一部ですが、認識率の関係で誤字が含まれる場合があります



二分脊椎は、椎弓の形成不全によるもので脊椎の奇形の1つである。広く脊椎の形成異常に目を向けると、椎体およびそれに接する骨奇形の代表的なもの1つとして先天性骨性側彎症(以後先天性側彎症とよぶ)があげられる。先天性側彎症は、その骨奇形の発生部位または形態により骨成長に伴って左右の不对称を生じ、高度の脊柱変形に至るものもあり、二分脊椎をはじめ他の多くの骨の奇形を合併することがある。本研究は、脊椎の奇形に着眼し、先天性側彎症例につき、その変形の形態、進行等につき分析し検討を試みたものである。