

### 3. 小児てんかんのCT像に関する研究

#### ——特に難治性てんかんのCT像と治療との関係——

研究協力者 松尾 保  
 協同研究者 児玉 荘一 横山 純好  
 中村 正文 奥村 司  
 三輪 正樹 三宅 慎一

目的：小児てんかんを管理するにあたり，脳CT像がてんかん患児の予後判定及び治療方針の設定に際し，如何なる意義を有するかを検討した。

対象及び方法：點頭てんかん20例，レノックス症候群27例を含む小児てんかん120例を対象とした。方法は，CT病変及び脳波異常所見をその局在により，それぞれ限局性，び慢性，半球性，の3群に分類し，各発作型におけるCT所見，CT所見と脳波所見との関連性を検討した。さらに，難治性てんかんとして，點頭てんかん及びレノックス症候群をとりあげ，治療評価の立場より脳CT像と治療効果及び再発との関係について解析を試みた。

#### 結果：

1. 小児てんかん120例のうち53例(44.2%)に異常所見が認められた。その主な病変は脳萎縮で，41例(34.2%)に認められた。その他，低吸収域8例，高吸収域3例，硬膜下液貯留8例，脳梁欠損1例を含む中枢神経系奇形7例が認められた。各発作型にみたCT異常率は，大発作32.1%，點頭てんかん6.5%，レノックス症候群3.7%，部分てんかん3.3%，一側優位発作78.6%であった。(表1)

(表1) CT病変(全120例)

1. Atrophy	41例 (34.2%)
Diffuse brain atrophy	24 (20%)
Focal brain atrophy	1 (0.8%)
Hemiatrophy	15 (12.5%)
Infratentorial atrophy	2 (1.7%)
2. Low density	8例 (6.7%)
3. Malformation	
Agenesis of corpus callosum	1例 (0.8%)
4. High density	3例 (2.5%)
5. Others	16例 (13.3%)
Hydrocephalus	1 (0.8%)
Extracerebral accumulation	8 (6.7%)
Arachnoid cyst	3 (2.5%)
Cavum septi pellucidum	4 (3.3%)
Tuberous Sclerosis	2 (1.7%)
Sturge-Weber syndrome	1 (0.8%)

2. CT所見と脳波所見との関係を、点頭てんかん及びレノックス症候群について検討した。点頭てんかんでは、CT正常群及び異常群のいずれも脳波学的に正常化する場合が多いのに比し、レノックス症候群では、CT所見が正常であっても脳波学的に改善する症例が少ないことを認めた。さらに、CT病変の局在と脳波異常所見の局在との関係について検討したが、特に関連性は認められなかった。(図1)

(図1) CTと脳波との関係 <Infantile Spasms>

CT \ EEG	focal	diffuse	hemisphere	normal
focal		○	○	○
diffuse	○○	○○○○		○○○
hemisphere		○		
normal	○	○○		○○○○

CTと脳波との関係 <Lennox Syndrome>

CT \ EEG	focal	diffuse	hemisphere	normal
diffuse	○	○○○○		
hemisphere	○	○○	○○	
normal	○○○	○○○○○ ○○○○○	○	○

3. 難治性てんかんにおけるCTと治療効果との関係について検討した結果、点頭てんかんでは、ACTH+DPA治療の有効率は94%であった。CT正常群7例における治療効果は100%で、6カ月以内の再発率は33%であるのに比し、CT異常群13例での治療効果は84%で、再発率は50%であった。一方、レノックス症候群においては、ケトン食療法の有効率は63.6%、ACTH療法の有効率は64.3%とほぼ同程度であった。CT正常群における治療効果は82%であり、その再発率は31%であった。それに比して、CT異常群での治療効果は70%と低く、またその再発率は80%と正常群の2.5倍の高率であった。この様に点頭てんかん同様に、器質的異常のある症例では治療効果も低く、その再発率も高いことが認められた。(表2)

(表2) CTと治療効果及び再発との関係

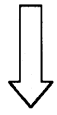
( Infantile Spasms )

	症例数	治療効果	再発率
CT正常群	7	100%	33%
CT異常群	13	84%	50%

( Lennox Syndrome )

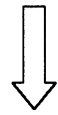
	症例数	治療効果	再発率
CT正常群	17	82%	31%
CT異常群	10	70%	80%

結 論 : 小児てんかんにおけるCTの解析は、脳の器質的病変の有無を把握するのみならず、難治性てんかんに対する治療法の選択、予後判定の上により指標になるものと思われる。



## 検索用テキスト OCR(光学的文字認識)ソフト使用

論文の一部ですが、認識率の関係で誤字が含まれる場合があります



目的:小児てんかんを管理するにあたり,脳 CT 像がてんかん患児の予後判定及び治療方針の設定に際し,如何なる意義を有するかを検討した。

対象及び方法:點頭てんかん 20 例,レノックス症候群 27 例を含む小児てんかん 120 例を対象とした。方法は,CT 病変及び脳波異常所見をその局在により,それぞれ限局性,び慢性,半球性,の 3 群に分類し,各発作型における CT 所見,CT 所見と脳波所見との関連性を検討した。さらに,難治性てんかんとして,點頭てんかん及びレノックス症候群をとりあげ,治療評価の立場より脳 CT 像と治療効果及び再発との関係について解析を試みた。