

## I 型糖原病の予後と合併症

京都府立医科大学小児科 楠 智一  
衣笠 昭彦  
井上 文夫

今回の対象は I 型糖原病の 3 例で、症例①は 28 歳の男子、症例②は 26 歳の女子、症例③は 12 歳の女子である。いずれも肝生検で確定診断を得ており、症例①と②は兄弟である。この 2 家系の両親はいずれもイトコ結婚である。

症例①②は思春期年齢より身長 *catch up growth* がみられ、同時に肝腫大の軽減、血清生化学所見の改善が認められた。一方、症例③は前 2 者に比し臨床症状は重篤で、11 歳までの時点で改善傾向は認められなかった。著明な発育遅延があり、本例には夜間胃内チューブ栄養 (Gastric Drip Feeding; GDF) を実施した。

### 結果

(1) 症例①②に認められた臨床症状の改善の原因検索と合併症のチェックを行った。成績を表 1 と図 1 に示す。

両症例の身長はいずれも  $-2SD$  程度で、症例①に軽度の高血圧を認めた。また症例①には PSP, Fischberg 濃縮試験, クレアチニンクリアランスなどの腎機能検査に異常がみられた。心電図では左室肥大がみられた。

神経学的には両者とも脳波上に律動異常がみられたが、症例②で異常の程度は強かった。脳の CT では症例②の脳に広範囲な低吸収域を認めた。本症例は 2 歳 11 カ月時に痙攣とともに右片麻痺を来し、知能障害も残した。高脂血症に伴う脳硬塞が原因した可能性がある。

腹部 CT では両症例に著明な肝腫大と腎腫大を認めたが、症例②では肝の左葉内に直径約 10cm の円形の腫瘍像の存在を確認した。

(2) 症例①②で 3 日間の飢餓試験を実施した。両例とも 72 時間の絶食では血糖の低下は認めなかった。絶食後 12 時間目と 72 時間目でグルカゴン負荷を行なったところ、12 時間目の血糖上昇反応はほとんど無かったが、72 時間目では十分な血糖の上昇がみられた (図 1)。飢餓 72 時間で、乳酸とアラニン値は低下し、中性脂肪と尿酸値は上昇した。したがって、G-6-Pase のステップまでの糖新生は、3 日間の飢餓後、I 型糖原病患者で亢進していると判断される。そして、症例①②でみられた低血糖症状の消失が、glycogen ⇌ lactate サイクルの活発化に起因することが予想された。

(3) 症例③は夜間胃内チューブ栄養 (GDF) を開始され、身長の増加と生化学検査値の改善をみた。しかし、本法開始後 10 カ月頃より次第に多呼吸、呼吸困難を呈するようになった。

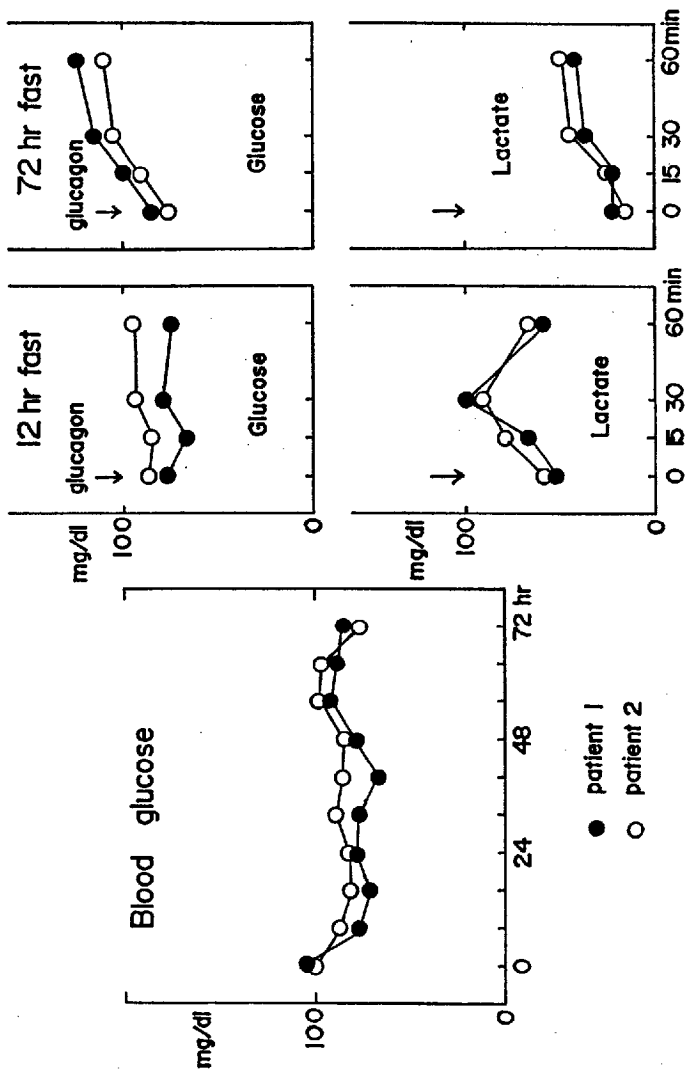
血液ガス分析では代謝性 + 呼吸性の著明なアシドーシスが認められた。胸部レ線では左第 1 弓の突出、右室拡大像がみられ、UCG でも著明な右室拡大が確認された。本患児は強心剤や利尿剤などによる強力な治療に反応せず死亡した。

剖検の肺組織所見では、筋性動脈の中膜の肥厚・増生および内腔の閉塞、plexiform 状の内膜の増生などが認められ、肺高血圧症の合併が確認された。本合併症の発生メカニズムを考える上で、GDFの影響は無視できないと考えられた。

#### まとめ

1. I型糖原病の予後は各症例で大きく異なる。
2. 思春期年齢からみられる臨床症状の改善は肝グリコーゲンの availability を増すような適応機構が働くものと考えられる。
3. しかし、長期生存例の兄弟例には、高血圧、腎機能低下、肝内腫瘍などの合併症が存在していた。
4. GDF を実施した1例は肺高血圧症を合併し死亡した。直接因果関係は証明できないが、GDFの施行が肺高血圧症の増悪因子となった可能性は否定できない。

	Patient 1	Patient 2
Age	28 y.o.	26 y.o.
Height	159.1 cm	147.5 cm
Weight	47.6 kg	55.0 kg
B.P.	138/96	138/60
Renal function		
BUN	15 mg/dl	12 mg/dl
Creat.	1.0 mg/dl	0.6 mg/dl
PSP(15')	15 %	25 %
Fishberg	1.015	1.027
Ccr(24°)	35-50 ml/min	55-65 ml/min
Cardiac function		
ECG	LVHV	WNL
UCG	中隔肥厚	中隔肥厚
Neurological Exam.		
EEG	sl. abnormal (dysrhythmia)	abnormal (dysrhythmia)
Brain CT	porencephaly	massive cerebral low density area
Abdominal CT	hepatomegaly	tumor in lt. liver





## 検索用テキスト OCR(光学的文字認識)ソフト使用

論文の一部ですが、認識率の関係で誤字が含まれる場合があります



今回の対象は 型糖原病の 3 例で,症例 は 28 歳の男子,症例 は 26 歳の女子,症例 は 12 歳の女子である。いずれも肝生検で確定診断を得ており,症例 と は兄弟である。この 2 家系の両親はいずれもイトコ結婚である。

症例 は思春期年齢より身長 catch up growth がみられ,同時に肝腫大の軽減,血清生化学所見の改善が認められた。一方,症例 は前 2 者に比し臨床症状は重篤で,11 歳までの時点で改善傾向は認められなかった。著明な発育遅延があり,本例には夜間胃内チューブ栄養(Gastric Drip Feeding;GDF)を実施した。