d　コール酸合成異常を伴う乳児肝内胆汁うっ滞症

新生児肝炎，先天性胆道閉鎖症の病因に関する研究

東京大学医学部小児科学教室
小林　登，白木和夫

新生児肝炎（以下NH），先天性胆道閉鎖症（CBA）の病因は未だ不明であるが，先天性のウイルス感染が疑われてきている。その主なものは肝炎ウイルス，サイトメガロウイルス，風疹ウイルス，単純性ヘルペスウイルスなどであるが，いずれも確定的でない。そこでこれらウイルスがどの程度NH又はCBAに関連しているかを明らかにする目的で，これら患児および両親について血清学的に検索を行った。

I　B型肝炎ウイルス（HBV）

NHの病因として古くよりB型肝炎ウイルスの経胎盤感染が考えられてきた。近年のオーストラリア抗原（HBsAg）の発見以来，その陽性であったというNHの報告が散見されるが，その多くは臨床的，病理組織学的に必ずしも典型的なNHとは言えず，未だNHに関してB型肝炎ウイルスがどの程度の病因的意義を有するか明らかでない。

我々はNH，CBAの患児とその両親についてHBsAgとanti－HBs（HBsAgに対する抗体）とを検査したが，結果は表1に示すごとくであった。

HBsAg and Anti-HBs in Infants with Neonatal Hepatitis and Biliary Atresia, and in Their Parents

	Patient		Mother		Father	
	HBsAg	Anti-HBs	HBsAg	Anti-HBs	HBsAg	Anti-HBs
Neonatal Hepatitis	1*/29	2**/29	3/18	2**/17	1/11	2/11
Biliary Atresia	0/19	1**/17	0/6	2/4	0/3	0/3

No.of Positlve/No.tested
*：A case with late onset
**：Probably transmitted via placenta

NH２９例中HBsAgが確実に陽性であったものは１例（3.4％）にすぎなかった。この症例は生後５０日頃より比較的急激に発黄し，入院させる間もなく急速に治癒したので，むしろ乳児の急性B型肝炎と言うべきかもしれない。　　またこの症例の母はHBsAg陰性で，感染源は不明であった。anti－HBsはNH２９例中２例に陽性であったが，この２症例の母にもanti－HBs が証明できたので，児のanti－HBsは母から経胎盤的に由来したものであって，児のＨＢＶ感染を意味するものではないと考えられた。

注目すべきは検査し得たNH患児の母１８例中３例（１6.7％）がHBsAg陽性であったことで，これは東京における一般のHBsAg陽性率がたかだか２％程度であることを考えると異常に高いものと思われる。これら３例の患児では血清HBsAg，anti－HBs は反復検査にもかかわらず常に陰性であった。しかし内１例は自活医大に依頼してＨＢウイルスのcore に対する抗体（anti－HBc ）を検査したところ，数回にわたり陽性の結果を得た（図１）。

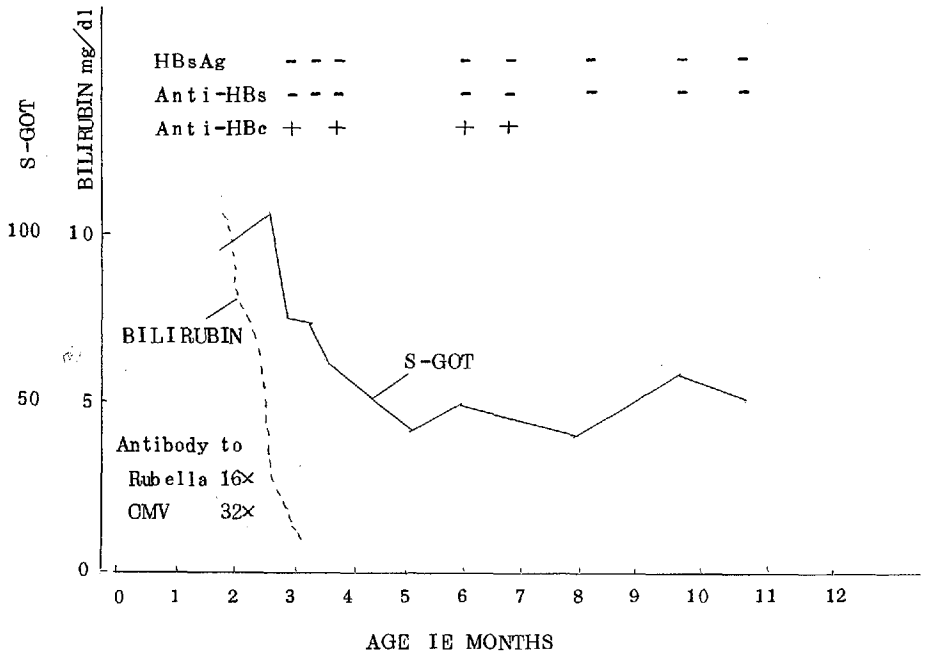

これは生後３カ月以後に及んでいるので，母からの経胎盤性に由来したanti －HBc ではなくて患児自身のanti －HBc と考えられ，この児にはＨＢＶ感染がおこっていると考えられる。この症例の肝生検像は典型的な巨細胞性肝炎で，臨床所見でも普通のＮＨと差がなかった。また他の１例の生検肝では螢光抗体法でHBsAg が陽性であった。これらの結果からこれら症例がＨＢＶ感染をうけていることは明らかであり，おそらくは肝障害の原因となっているものと推定される。

しかしながら母がHBsAg carrierであった場合，その児２５例の追跡を行っており，５例がHBsAg陽性となったが，ＮＨを呈したものは１例もなく，prospective study ではＮＨの発生を証明できなかった。

以上より次のごとく結論できる。1）ＨＢＶはおそらくＮＨの病因の一つであろう。2）しかしながらＮＨの大部分はＨＢＶ以外の病因によっておこるものと考えられる。3)また新生児がその母からＨＢＶ感染をうけても，臨床的にＮＨとなることはあまり多くない。4)CBAの病因にＨＢＶが関与している可能性は少い。

Ⅱ　風疹ウイルス

先天性風疹症候群の肝病変としていわれる巨細胞性肝炎がみられることがあり，ＮＨの病因として風疹ウイルスが考えられているが，先天性風疹病候群を伴わないＮＨが風疹ウイルスによっておこるか否かは未だ明らかでない。表２に示すごとくＮＨ６例中５例で血清中にＨＩで抗風疹ウイルス抗体を証明することができたが，４例は３２倍以下であった。１例では図２のごとく生後２カ月の時点で抗風疹ウイルス抗体が１０２４倍と著明に上昇し，母では５１２倍であった。これは母の抗体が経胎盤性に移行して残ったものとしては高すぎるので，恐らく妊娠中に母が風疹ウイルスに感染し，これが児に伝播して肝障害を起したものと考えられる。この児の肝生検像は典型的な巨細胞性肝炎であった。また眼科的検査，耳鼻科的検査，骨のＸ線検査，胸部Ｘ線，ＥＣＧなども先天性風疹症候群のその他の症候はみとめられなかった。

ANTIBODIES FOR VARIOUS VIRUSES IN NH AND CBA

		NH	CBA
CMV		5/6	3/5
RUBELLA VIRUS		5/6	0/1
HSV		1/6	1/1
ADENO VIRUS		0/4	0/1
COXSACKIE	B1	0/3	
	B2	0/3	
	B6	0/3	

この例より見ると風疹ウイルスは古典的な先天性風疹症候群を伴うことなく，定型的なＮＨの病因となり得るものと考えられる。先天性風疹症候群を起すものと，ＮＨのみをおこすものとの差は，感染がおこった時の妊娠月数によるものであろう。しかし風疹ウイルスが病因となり得るのはＮＨの一部のみと考えられる。

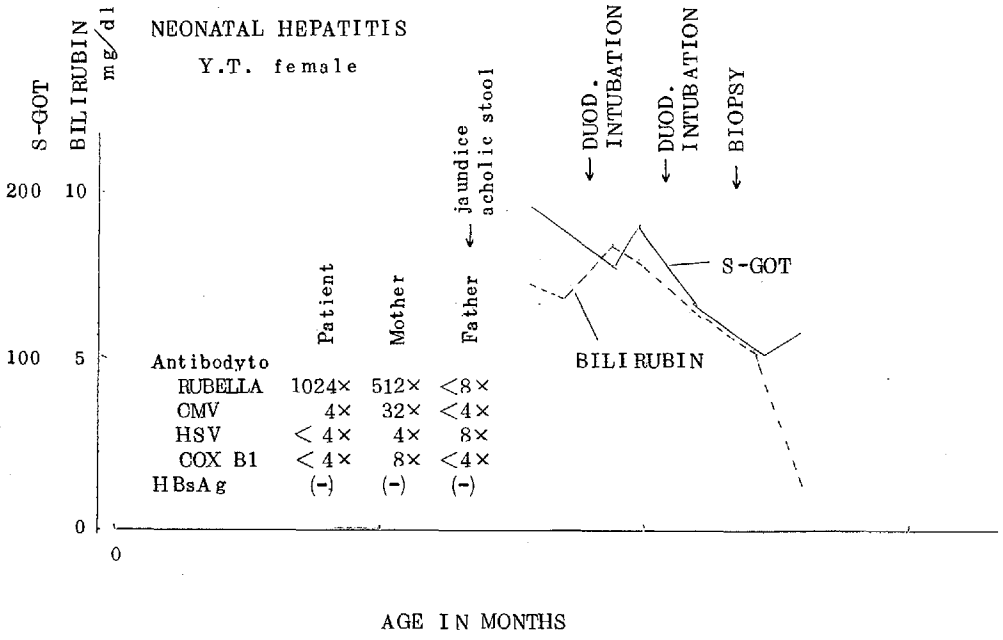

Ⅲ サイトメガロウイルス（CMV）

これまでもNH，CBAでCMV抗体がかなり高頻度に上昇することが知られているが，乳児でもかなり早くからCMV感染がおこるので，病因的意義ずけがむずかしい，表2に示すようにNH6例中5例，CBA5例中3例で血清CMV抗体の上昇をみとめたが，いずれも32倍以下であった。これら症例の肝組織で核内封入体は見出されなかった。著しい出血傾向，間質性肝炎，骨膜二重像などの全身症状を合併し，普通のNHとは臨床的に区別し得た症例でCMV抗体が128倍と上昇し，尿からCMVが分離された1症例や，その他CMV抗体が著明に上昇した乳児肝障害症例の肝生検像は，門脈域の細胞浸潤と軽度の肝細胞変性を主とし，いわゆる巨細胞性肝炎とは明らかに異っていた。新生児肝炎(NH)の定義次第では，これらもNHに含められるが，CMVによる乳児肝障害は次のような点で，普通のNHとは異なり，むしろこれは乳児CMV肝炎として分離すべきではないかと考えられる。すなわち，1）出血傾向が著明で肝障害も強い割に，肝内胆汁うっ滞があまり顕著でない。2）長管骨にperiosteal reactionによる二重陰影をみとめたり，胸部X線で間質性肺炎の像を見るなど，subclinicalではあるが全身性CMV感染を思わせる徴候が見出される。3）肝生検像は巨細胞性肝炎の像を呈さない。

実地臨床上はこのようなCMV肝炎は乳児期にかなり多いものと思われる。

Ⅳ　その他のウイルス

単純性ヘルペス（ＨＳＶ），アデノウイルス，コクサッキーウイルスに対する抗体はＮＨ，ＣＢＡ症例でほとんど見られず，これらのＮＨ，ＣＢＡの病因としての意義はあまり大きくはないものと考えられる。

結　論：

新生児肝炎，先天性胆道閉鎖症の病因として，各種ウイルスの関与する可能性を検討した。Ｂ型肝炎ウイルスが新生児肝炎の一部の症例の病因となっていることは確かと考えられたが，大部分の症例ではＢ型肝炎ウイルスの関与は否定的であった。先天性胆道閉鎖症の病因としてＢ型肝炎ウイルスが関与している証拠は得らなかった。

風疹ウイルスが先天性風疹症候群を伴うことなく，新生児肝炎をおこす原因となり得ることが示された。ただしこれも新生児肝炎の一部症例の病因となるに過ぎないのではないかと考えられた。

サイトメガロウイルス抗体上昇が新生児肝炎，先天性胆道閉鎖症の症例の多くに存在したが病因との関連性は未だ不明である。明らかにサイトメガロウイルス感染症と考えられた乳児肝障害症例の数例は臨床的にも，病理組織学的にも通常の新生児肝炎とは異なり，むしろＣＭＶ肝炎と呼ぶべきでないかと考えられた。

その他，単純性ヘルペスウイルス，アデノウイルス，コクサッキーウイルスは新生児肝炎，先天性胆道閉鎖症の病因としての意義はほとんどないものと考えられた。

新生児肝炎および先天性胆道閉鎖症における血清リポプロテインＸの診断的意義

東北大学医学部小児科教室
今　野　多　助
田　沢　雄　作

１９６７年，Switzerらは胆道閉塞を伴う黄疸患者血清中に正常血清には認められない，low density lipoprotein(LDL)が存在することを免疫学的方法を用いて明らかにし，これをobstructive lipoprotein（ＯＬＰ）と呼んだ。１９６９年，Seidelらはこの異常リポ蛋白をＬＰ－Ｘと命名し，免疫電気泳動法を用いて種々の黄疸患者血清について検討し，肝内，肝外胆管の閉塞による黄疸の際にＬＰ－Ｘが出現することを認め，その鑑別診断の指標となることを強調した。１９７３年，PoleyらはＬＰ－Ｘとmodified Ｉ－Rose Bengal excretion test による鑑別診断を報告した。この中で，生後２ケ月より６ケ月までの胆道閉塞症の１６例全例，生後１ケ月より６

検索用テキスト OCR(光学的文字認識)ソフト使用
論文の一部ですが、認識率の関係で誤字が含まれる場合があります

新生児肝炎(以下 NH),先天性胆道閉鎖症(CBA)の病因は未だ不明であるが,先天性のウイルス感染が疑われてきている。その主なものは肝炎ウイルス,サイトメガロウイルス,風疹ウイルス,単純性ヘルペスウイルスなどであるが,いずれも確定的でない。そこでこれらウイルスがどの程度 NH 又は CBA に関連しているかを明らかにする目的で,これら患児および両親について血清学的に検索を行った。