$\sqrt{(dx/dt)^2+(dX/dt)^2+(dZ/dt)^2}$ 演算を自動的に行わせ，time constant 10 msec の CR 微分回路を用い 100 mm/sec の速度で記録した。較正には 4.0 Hz の正弦波を用いた。

空間速度心電図 T 波の基本波形は2峰性であるので，第1の peak (a 点)，第2の peak (c 点) およびその間の谷 (b 点) における速度を測定した。QRS 波開始からの時間 (Qa, Qb, Qc) および QT 間隔を求め c/a ratio, Qb-Qa, Qc-Qa, Qc-Qb を算出した。

重症不整脈を呈した心筋炎症例の検討および心筋炎・心内膜線維弾性症の血清乳酸脱水酵素について

弘前大学小児科　泉　幸雄　横山　雄
川村幸悦　五十嵐勝郎

I. 目　的

高度の不整脈を呈した症例を中心に小児心筋炎との関連性を検討した。また心筋炎，心内膜線維弾性症の血清乳酸脱水素酵素 (S～LDH) およびその Isoenzyme を測定し臨床所見との関連性を検討した。

II. 方法・対象

弘前大学小児科に入院したアダムス・ストークス症候群3例(完全房室ブロック2才女児剖検例，11才女児例：Romano-Ward 症候群7才女児例)，特発性心筋炎（1カ月女児剖検例，4才3カ月女児例）および僧帽弁・三尖弁閉鎖不全（17才男児剖検例）について臨床所見，心電図所見，剖検所見を検討し，さらに特発性心筋炎1例（4才3カ月女児例）と心内膜線維弾性症2例（5カ月男児例，9カ月女児例）の S-LDH とその Isoenzyme を測定し臨床経過および他の検査所見と対比検討した。

III. 成　績

アダムス・ストークス症候群を呈した3例のうち，1例（症例1，2才女児）は急激な心不全症状を呈し，心電図で完全房室ブロックがあり，臨床所見から心筋疾患が疑われたが剖検では心拡張と大型核の肥大心筋線維が散在性に認められ，軽度の脂肪変性を示したのみであった。11才女児例（症例2）は ASK 5120 倍と有意の上昇を示し，心電図では完全房室ブロック→LAD・RBBB→正常心電図の経過をトリプロタノール・副腎皮質ホルモンが著効を示し治癒した。7才女児例（症例6）は Romano-Ward 症候群のため心室細動を呈しアダムス・ストークス症候群を示したがインデラルが著効した。安静時の心電図では心拍数 72/分，QT 時間0.46秒，QT 比1.44～1.06，－25° の左軸偏位あり洞性除脈を認めた。血管造影で軽度の僧帽弁閉鎖不全があるが冠動脈に異常はなかった。

特発性心筋炎の1例（症例3，1カ月9日女児例）は心不全およびショックで発症し第2病日で死亡した。剖検で急性び慢性間質性心筋炎 (Fiedler) が証明された。心電図は硬塞パターンを示し，LAD・RBBB がみられた。他の1例（症例4，4才3カ月女児）は心不全で発症し，心電図は心筋障害・LAD・RBBB→正常心電図の経過をとり治癒したが，ブメタニド（利尿剤），ジゴキシンを使用し有効であった。S-LDH は第12病日 620 単位，20病日 430 単位を示し，心電図所見の正常化の時期と一致していた。ウイルス学的に検索中である。

僧帽弁・三尖弁閉鎖不全の症例(症例5，17才男児例）は心電図で除脈（心拍数 44～70 の洞性除脈)，QRS 平均電気軸 0°，心室性期外収縮，二段脈，LVH，LBBB が1年4カ月持続し死亡した。剖検で慢性特発性間質性心筋炎および僧帽弁三尖弁閉鎖不全が認められた。

特発性心筋炎（症例4，4才女児）の S-LDH の Isoenzyme は発病当初著明な LDH_1 の増加があり Heart type ($LDH_1 > LDH_2$) を示した。26病日の測定で LDH_1

表 1 重症不整脈を伴った心筋炎　　弘前大学小児科　昭57. 1.18（火）

No.	症例	性	年令 ～年～月～日	臨床診断	病日	胸部 X-P (CTR)	心電図 HR	PQ	AQRS	ST-T	その他	経過・治療・転帰	剖検所見・その他
1	葛○た○子	女	2～1～10	完全房室ブロック アダムス・ストークス症候群 心不全 心筋疾患疑	9	64%	46		+100°		Complete A-V Block	プロタノール・人工ペースメーカー使用したが，第14病日死亡	全身主要臓器の強いうっ血心拡張あり。大型核の肥大心筋線維散在性にあり。軽度の変性？
2	木○ 園○	女	11～ 9～29	特発性心筋炎 アダムス・ストークス症候群 完全房室ブロック 心不全	2 4 66	58% 55% 47%	48 98 84	 0.18 0.16	− 60° − 90° + 30°	ST↑ T 陰転	Complete A-V Block CRBBB	プロタノール，副腎ホ著効し，約10週で心電図正常化す。	健在，経過観察中(発症時 ASO 166 U, ASK 5120 U)
3	米○ 房○	女	0～1～9	心不全・ショック	2	53%	110		− 70°	ST↑：II，III aVF V3～6 ST↓：aVR, aVL, V3R～1	異常Q波，硬塞？ Atrial Fibrilation CRBBB	入院時死亡	急性び慢性間質性心筋炎 (Fiedler)
4	長○ 恵○	女	4～3～21	特発性心筋炎 心不全	6 24	67% 53%	136 100	0.16 0.14	− 60° +100°	ST：aVL V1～6 T 転陰	CRBBB	ブメタニド(利尿剤)ジゴキシン投与にて，心不全軽快，約3週で心電図正常化	健在 ウィルス学的検査施行中
5	千○ 哲○	男	17～7～23	僧帽弁・三尖弁閉鎖不全 心不全	入院時	70%	70	0.18	+ 30°		Sinus Bradycardia V.P.C., Bigeminy LVH, LBBB	利尿剤有効，副腎ホ無効心不全発症約1年4カ月後死亡	心重量 600 g 慢性特発性間質性心筋炎僧帽弁・三尖弁閉鎖不全
6	竹○ 敦○	女	7～4～13	Romano-Ward 症候群 アダムス・ストークス症候群	入院時	56%	74	0.12	− 25°	ST↓：V1, 2	Sinus Bradycardia QT 0.40 QT 比 1.06～1.44	インデラル投与後，アダムス・ストークス発作なし	健在，心血管影にて僧帽弁閉鎖不全あり，冠動脈異常なし，HBE にて AH 78 msec, HV 35 msec
7	角○ 孝○	男	0～5～9	心内膜線維弾性症 心不全	入院時 カ月後	60% 65%	140 120	0.13 0.14	+ 70° + 90°	ST↓：V5～7 ST：V5～7	R V5 4.3 mV, LVH R V5 4.0 mV, LVH	ジゴキシン，利尿剤にてやや軽快退院したが，1才1カ月麻疹にて死亡	剖検なし
8	原○ま○子	女	0～9～1	心内膜線維弾性症 心不全	入院時 2カ月後	71% 66%	130 120	0.14 0.14	+ 18° + 20°	ST↓：V6～7 ST↓：V6～7	R V5 3.4 mV, LVH R V5 4.5 mV, LVH	ジゴキシン投与にて心不全軽快退院	健在(現在2才)，心血管造影にて僧帽弁閉鎖不全あり，冠動脈異常なし

表 2　EFE の疑われた症例の S-LDH および LDH isoenzyme

	S-LDH units	LDH isonzyme					LDH_1 units	H/M
		1	2	3	4	5		
case 7　角○　孝○								
5 M 10 d　male								
6/XI,（入院時）	670							
19/XII, 74	580	32.1	39.6	23.8	9.2	4.3	186.2	2.3
18/I, 74	480	27.6	44.5	22.7	4.0	1.2	132.5	2.8
2/III, 74	470	31.9	28.5	66.4	9.2	4.0	149.9	2.2
12/IV, 75	410	30.0	30.0	26.5	7.4	6.1	123.0	2.1
3/V, 75	540	35.0	36.6	22.4	4.7	1.2	189.0	2.9
case 2　原○ま○子								
9 M　1 d　female								
11/X, 75(入院時)	570	53.2	36.0	8.7	2.4	0.3	302.1	5.6
5/XI, 75	380	36.0	31.4	19.6	9.6	3.4	136.8	2.5
17/XII, 75	410	28.7	36.8	24.2	8.8	1.5	117.7	2.4
8/II, 75	370	31.5	34.2	23.0	8.2	3.1	116.6	2.4
7/V, 75	—	32.0	33.9	21.7	9.6	2.8	—	2.4

両例とも入院時，心不全症状が著明

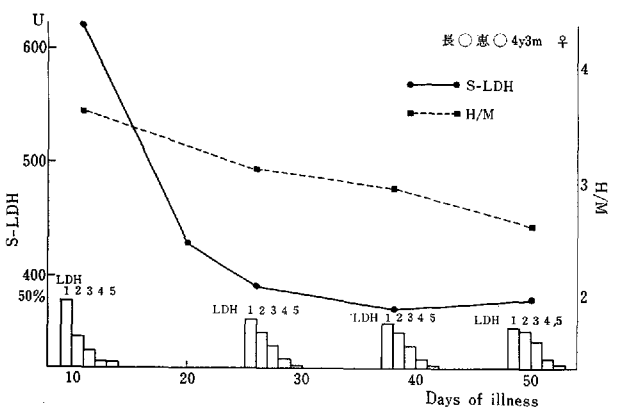

図 1

は減少しているがまだ Heart type であり，この所見は50病日まで続いた。50病日のパターンは略々正常に近かった。また S-LDH の Isoenzyme の Heart type と Muscle type の subunit の比である H/M 比は第38病日で正常化していた（正常値 2～3）。

心内膜線維弾性症の 2 例（症例 7，5 カ月男児：症例 8，9 カ月女児）ともに入院時 S-LDH の上昇が認められ，1～2 カ月後には正常化した。症例 8 では入院時著明な LDH_1 の増加があり，Heart type を示した。24日後には著るしくパターンの改善が認められた。S-LDH および LDH_1 の正常化は心内膜線維弾性症の軽快というよりも心不全の軽快と一致しており，入院時の S-LDH および LDH_1 の上昇は心不全によるものと推定された。

IV. 考　　按

心筋炎で種々の刺激伝導障害が認められることはよく知られている。近年はアダムス・ストークス症候群の治療は人工ペースメーカーが導入され，さらに His 束心電図による ブロック部位検索が可能になり，完全房室ブロックの成因について左軸偏位を伴なう右脚ブロックとの関連が注目されている。成人について完全房室ブロックでアダムス・ストークス発作をきたす例の約半数が完全房室ブロック発生以前に左軸偏位・右脚ブロックの組合せを示していたと報告されているが，小児例についての記載は少なく，著者らの経験した完全房室ブロックからの回復時に LAD・RBBB を示し正常化した例（症例 2），特発性心筋炎で LAD・RBBB を呈した 2 例（1 例は死亡，1 例例は回復例）は心筋炎の部位と関連して興味がもたれる。

特発性心筋炎の S-LDH は心電図所見の正常化とほぼ一致して正常化するが，Isoenzyme pattern はやや遅

れて40病日前後で正常化する経過であった。また心内膜線維弾性症では S-LDH が心不全症状の軽快で正常化したが，心不全における LDH_1 の上昇の原因は浮腫などの影響による心筋細胞からの逸脱が考えやすいが，その他に心不全では腎の変化もあり，腎由来の加味も否定できない。

小児心筋疾患の臨床的研究班研究報告

国立予防衛生研究所　ウィルス中央検査部　甲　野　礼　作

I. 目　的

昨年に引続き小児心筋疾患の病原としてコクサッキーB群ウイルスその他のウイルスの関係を調べるために，ウイルス分離試験，ウイルス血清検査をおこなった。

II. 方　法

ウイルス分離用材料は表1の如く5名の患者の心のう，液，咽頭ぬぐい液，および糞便である。心のう液，咽頭ぬぐい液はそのまま，糞便は15～20%乳剤とし，高速遠心上清を作り用いた。組織培養法によるウイルス分離はサル腎細胞（MK）およびヒト胎児肺線維芽細胞を用いた。今回は乳のみマウスによる分離を加え検討した。患者血清はペアー5組，単一サンプル2検体である。

III. 結　果

組織培養および乳のみマウスによる分離成績を表1に，血清検査成績を表2に示した。ウイルス分離は全部陰性であった。血清反応による検査においても，積極的にウイルス感染を立証する抗体価の上昇が認められなかった。

IV. 考　按

以上の成績から小児心筋症のウイルス感染を実証することはできなかった。

表2 ウィルス分離成績

——組織培養法並びに動物接種法による。

患者氏名	年令	性別	発病年月日	病日	材料	分離試験成績 MK細胞	分離試験成績 HEL細胞	分離試験成績 乳のみマウス	依頼者
島田　忠長	42日	男	50年5月16日	7日	糞便	2代継代(−)	2代継代(−)	—	日大板橋(竜神先生)
東小川邦弘	14才	男	50年12月	4カ月	咽頭ぬぐい液	〃 (−)	〃 (−)	2代継代(−)	〃 (〃)
〃	〃	〃	〃	〃	糞便	〃 (−)	〃 (−)	〃 (−)	〃 (〃)
〃	〃	〃	〃	〃	心のう液	〃 (−)	〃 (−)	〃 (−)	〃 (〃)
落合みどり	10才	女	51年4月27日	14日	糞便	〃 (−)	〃 (−)	〃 (−)	〃 (〃)
〃	〃	〃	〃	14日	咽頭ぬぐい液	〃 (−)	〃 (−)	〃 (−)	〃 (〃)
〃	〃	〃	〃	12日	心のう液	〃 (−)	〃 (−)	〃 (−)	〃 (〃)
葛西　仙吉	14才	男	51年5月11日	12日	心のう液	検体破損			〃 (〃)
〃	〃	〃	〃	14日	咽頭ぬぐい液	2代継代(−)	—	2代継代(−)	〃 (〃)
〃	〃	〃	〃	14日	糞便	〃 (−)	—	〃 (−)	〃 (〃)
五嵐　幸子	5カ月	女	52年1月4日	31日	心のう液	未定			〃 (〃)

検索用テキスト OCR(光学的文字認識)ソフト使用
論文の一部ですが、認識率の関係で誤字が含まれる場合があります

Ⅰ.目的

高度の不整脈を呈した症例を中心に小児心筋炎との関連性を検討した。また心筋炎,心内膜線維弾性症の血清乳酸脱水素酵素(S～LDH)およびその Isoenzyme を測定し臨床所見との関連性を検討した。