小児の心筋炎に関する研究

東京女子医科大学循環器小児科　高尾篤良
西川俊郎
中沢誠

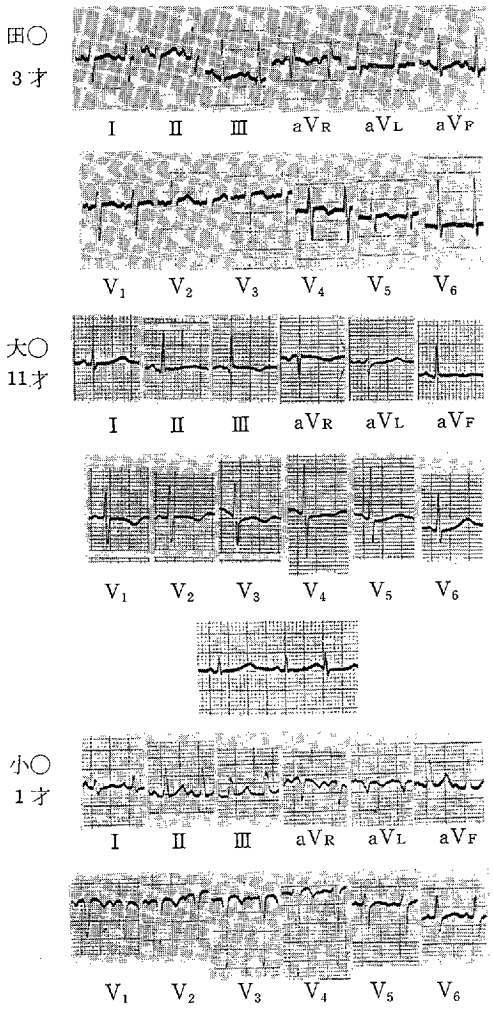

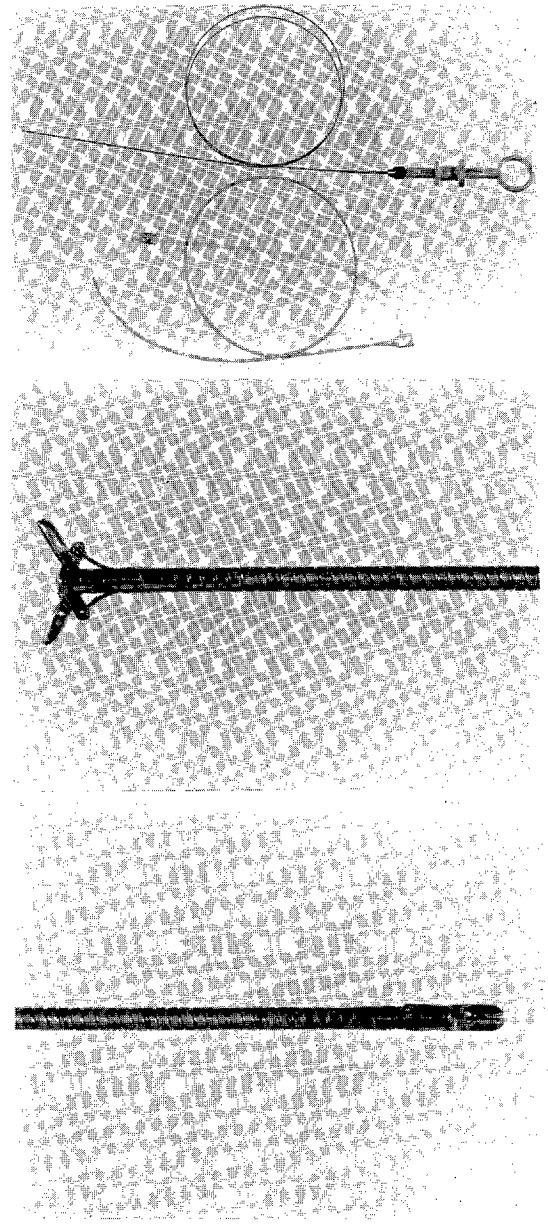

研究目的

我々は，1)先に病理剖検材料から過去の心筋炎と診断された小児例の振り返り調査，2)遷延する臨床的心筋炎からいわゆるうっ血型心筋症への移行について報告した。

今回は，1)昭和53年度内に診た臨床的心筋炎診断例と，

	田○3才 Postmyocarditic	大○11才 Peri-myocarditis	小○1才 Myocarditis
発熱	+	+	+
疲労	+	+	+
蒼白	+	+	+
浮腫	+	+	−
多呼吸	+	+	+
腹痛	−	+	−
gallop rhythm	+	+	+
心雑音	−	−	−
肝腫	+	+	+
心胸郭比	65%	65%	58%
心電図 頻脈	+	+	+
低電位差	+	+	+
ST・T・変化	+	+	+
組織検査 (Biopsy)	+	−	−

2)心筋炎の病理学的診断に乳児新生児にも安全に使用される心内膜心筋生検用バイオトームの試作を行った。

結果

1)臨床的心筋炎診断例は表に示した。最終臨床診断を記した。症状は，発熱，疲労，蒼白，多呼吸，浮腫がみられ，pericardial effusion による心不全発現の大○例は急性腹症として飛び込んだ症例である。全例 gallop rhythm で心雑音はなかった。肝腫があり，心拡大を認めた。心電図は頻拍(洞頻拍)，低電位差ないしその傾向，ST. T の変化(主としてT波の平低化)を認めた。田○例では交互脈があった。ウイルス検査では田○例が RS ウイルスに対する抗体64×，大○例parainflueuza II に対する抗体 80×⟶320× と入院中にも上昇した。田○例では全身状態の安定を待って心内膜心筋生検を行い，心筋の変性，肥大，間質の細胞浸潤，線維化を認めた。治療については，対症療法，ステロイド投与，田○例では $Co\text{-}Q_{10}$ の投与を試みている。

2)試作型新生児乳児用心内膜心筋バイオトームは図の如くであり，主として次の二つの部分からなっている。(1) シースカテーテル……血液逆流防止用バルブ付……ポリウレタン製大動脈造影用 7F thin wall カテーテルの先端部分に加工を加えたもので，これをまず血管内に入れておいて，その中に次に述べるバイオトームを通す。(2) バイオトームは，従来胃食道あるいは気管支粘膜生検用バイオトームで，その cutting edge を少し研磨したもので太さは 4F に相当し，先に述べたシースの中を通して使用する。

10～15 kg の雑種犬に使用し，その操作性，標本の大きさ，質について，従来の今野式(7F)のそれと比較した。その結果(1)逆行性に用いた場合大動脈弁を越すことが極めて安全でかつ容易である。(2) 標本の大きさは今野式のものの約半分である。(3) 標本の質については電顕像も含めて現在検討中である。

改良工夫を要する点

- forceps 部分の cutting edge の研磨
- バイオトーム，とくに先端部分の硬さ
- 強度
- シースカテーテルの曲りと先端の型

まとめ

1)小児心筋炎の臨床例につき報告した。2)新生児乳児用心内膜心筋生検用バイオトームを試作した。

小児心筋炎の心電図経過

徳大小児科 植田秀信
中野修身
宮尾益英
徳島県立中央病院小児科 水井三雄

現在までに四国地区で経験された10例の内，死亡した2例を除く8例につきその後の経過を問い合わせ，協力の得られた6例の内5例について，Double Master 負荷前後の心電図を記録した。他の1例は現在1才で運動負荷が不可能であったので心電図により経過を観察した。6例の発症後の経過年月は5月から5年6月であった。

検索用テキスト OCR(光学的文字認識)ソフト使用
論文の一部ですが、認識率の関係で誤字が含まれる場合があります

研究目的

我々は,1)先に病理剖検材料から過去の心筋炎と診断された小児例の振り返り調査,2)遷延する臨床的心筋炎からいわゆるうっ血型心筋症への移行について報告した。