高力価第Ⅷ因子抑制物質を有する血友病Aの右大腿慢性嚢腫様血腫摘出術

奈良医科大学小児科　福井　弘
吉岡　章
阪井　利幸
同整形外科　河崎　則之
増原　健二

症例：40才　男性

主訴：右大腿血腫

既往歴：幼児期より皮下血腫，関節出血を反復するも，20才時に長崎大学原研内科にて血友病Aと診断されるまで輸血をうけていない。

現病歴：1974年に右大腿内側後面に特に誘因なく血腫が出現し，徐々に増大，日常生活に支障を来たすようになった。1980年3月には第Ⅷ因子抑制物質が検出された。手術を目的に1980年5月11日当科へ転院した。

入院時現症：血腫は11×19cm，大腿周径57cm，表面平滑な比較的硬い腫瘤を認めた。検査所見ではⅧ：C＜1％，第Ⅷ因子抑制物質128 u/ml (Bethesda)。

手術および術後経過：入院1カ月後に抑制物質が40u/mlとなったところで手術を行った。手術当日（6月12日）Hemonetics Model 30を用いて新鮮凍結血漿（3 l）による血漿交換を行った。血漿交換の後半から第Ⅷ因子濃縮製剤12,500単位（200u/kg）を輸注することにより抑制物質は15u/mlに減少した。さらに濃縮剤を追加し，Ⅷ：C上昇（25％）を確認し，血腫穿刺（血性穿刺640 ml）次いで血腫除去を行った。出血量は約200 mlであった。術中と術後4日目までは大量第Ⅷ因子濃縮製剤の投与にて止血管理を行った。しかし，この間術後2日目に残存抑制物質のためⅧ：Cが3％に低下，再血腫形成をみ，再手術を行った。5日目にはanamnestic response（抑制物質35u/ml）を認め，プロトロンビン複合体製剤（Konyne：第Ⅸ因子活性として5000u×3/day）による止血管理に切りかえた。術後6日目より黄疸，貧血，血色素尿が出現し，患者血液型がB型 Rhp（＋）にもかかわらず，抗B凝集素価×256となり，第Ⅷ因子製剤大量投与による溶血性貧血の合併と診断した。プレドニソロン50～10mgを約2週間投与し改善した。以後，経過良好で手術2カ月後退院した。抑制物質は術後9日目に460u/mlと最高に達するも漸減し退院時は80u/mlであった。

考案：血友病Aで抑制物質を有する症例の大手術の適応はごく限定されるが，抑制物質が 40～50 u/ml (Bethesda) 以下では，血漿交換＋大量第Ⅷ因子濃縮製剤にて可能と考えられる。Anamnestic response 以後はプロトロンビン複合体製剤によるのが適当と考えられる。副作用としては第Ⅷ因子製剤による溶血性貧血，プト製剤によるＤＩＣなどに注意する必要がある。

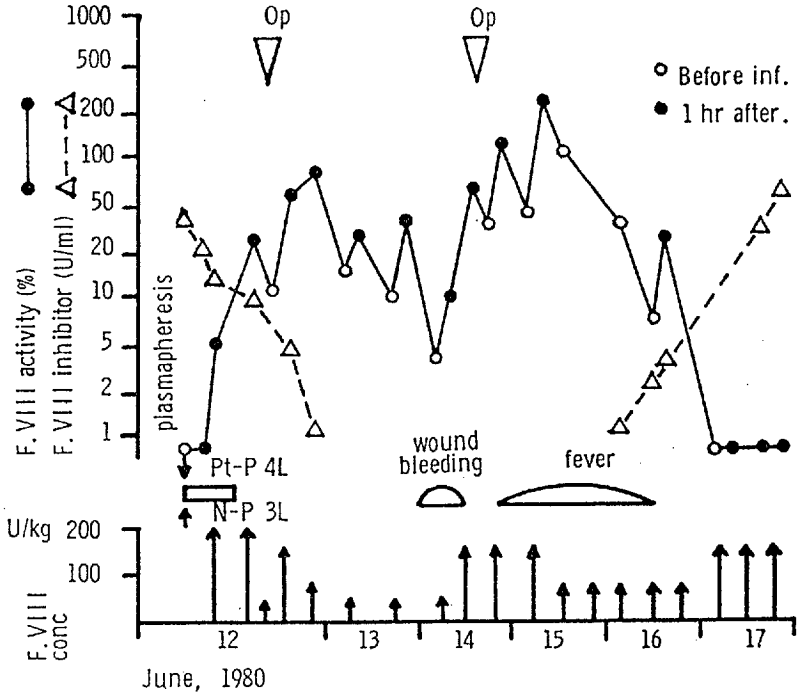

F. I	mg%	240	530	830	1000	1100	800	600
AT-III	%	95	85	85	80	85	90	90
Plt.	x $10^3/\mu l$	240			240			210

Pre- and postoperative management in the patient.

(I). Factor VIII replacement therapy and laboratory findings.

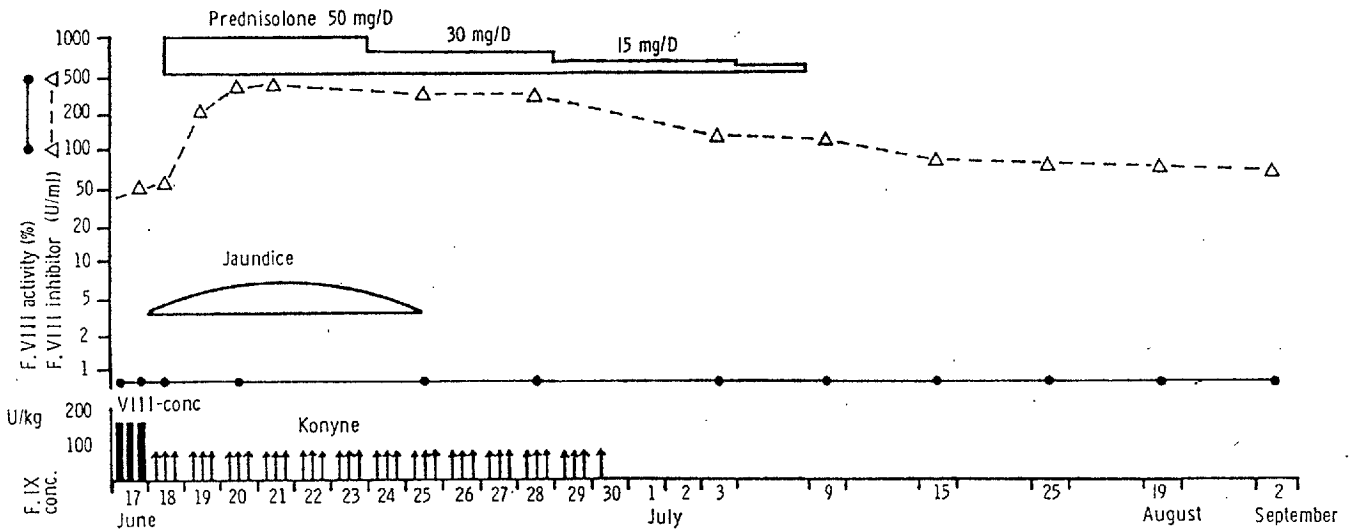

F. I mg%	590	350	250	250	195			
AT-III %	95	100	100	100	110			
Plt. x 10^3/µl	242	280	263	270	267	250	206	183
Hb g/dl	9.1	9.5	10.6	12.5	13.2	13.4	13.8	14.2
Ret. %	9.6	40.0	29.2	10.0	3.3	3.0	1.1	0.1
Anti-B	1:256				1:128	1:16		
HBs-Ag	(-)		(-)		(-)		(-)	(-)
HBs-Ab	(+)		(+)		(+)		(+)	(+)

Postoperative management

(2). Prothrombin complex therapy and laboratory findings.

検索用テキスト OCR(光学的文字認識)ソフト使用
論文の一部ですが、認識率の関係で誤字が含まれる場合があります

高力価第Ⅷ因子抑制物質を有する血友病Aの右大腿慢性嚢腫様血腫摘出術