DDAVP 投与による von Willebrand 病 Type I の左大腿慢性嚢腫様血腫摘出術の経験

奈良医科大学小児科　高瀬　俊夫
安居　資司
福井　弘
奈良医科大学整形外科　清水　豊信

目　的

von Willebrand 病（vWD）患者の止血管理には従来より Cryoprecipitate が用いられていたが，肝炎の発生や頻回投与時の高 Fibrinogen 血症等の副作用があった。近年尿崩症治療薬の 1-deamino-8-D-argenine-vasopressin（DDAVP）が軽症血友病Aや vWD（Type I）患者に対し第Ⅷ因子を上昇させることが知られてきた。今回，本剤を用い vWD Type I の大腿部慢性嚢腫様血腫摘出術を行い，臨床経過及び止血効果について検討した。

症　例

17歳女性。乳児期に近医にて頻回に両大腿部筋肉注射を受けていた。15歳時左大腿部腫瘤に気付き，某大学病院を受診し，本症と診断された。昭和57和11月１日，腫瘤摘除の目的で奈良医大に入院した。入院時，体重48kg，左大腿外側に腫瘤（３×８cm）を触知した。凝血学的検査は B.T. $3\frac{1}{2}$分，RIPA 欠如，Ⅷ：C 34%，Ⅷ：CAG 30%，ⅧR：AG 25%，Ⅷ：WF 16%であった。

臨床経過

術前 DDAVP 20μg（0.4μg/kg）をゆっくり静注した。１時間後 Ⅷ：C 78%，ⅧR：WF 48%に上昇を確認し，全麻下にて腫瘤摘出を行った。術中出血量は27mlであった。術後 DDAVP 20μg を12時間毎に２日間，24時間毎に３日間注入し，ⅧR：WF を 16～64 %に維持した。７日目に切開創上部に血腫（0.5×0.8cm）出現し，第Ⅷ因子剤を注入した。術後９日目，再び DDAVP 20μg を注入後抜糸を行った。又，本剤投与中線溶能亢進を抑制する目的で t-AMCHA 750mg を経口投与した（Fig 1）。

考案及び総括

DDAVP を用いた vWD 手術例は数例（扁桃線摘出，胆嚢摘出等）報告あるが，本邦においては今だない。今回 vWD Type I 患者血腫摘出術に用いたところ，初回注入時一過性の顔面紅潮があったのみで，全麻下での手術中は血圧上昇なく，術後５日連続投与を行った際も，水中毒及び低 Na 血症等の副作用はなかった。又，経過中 t-AMCHA 投与により線溶能亢進もなかった。しかし DDAVP 中止２日後皮下出血あり第Ⅷ因子剤を注入した。

本剤は高 Fibrinogen 血症や肝炎発生の心配なく，vWD Type I 手術例止血管理に有効であった。

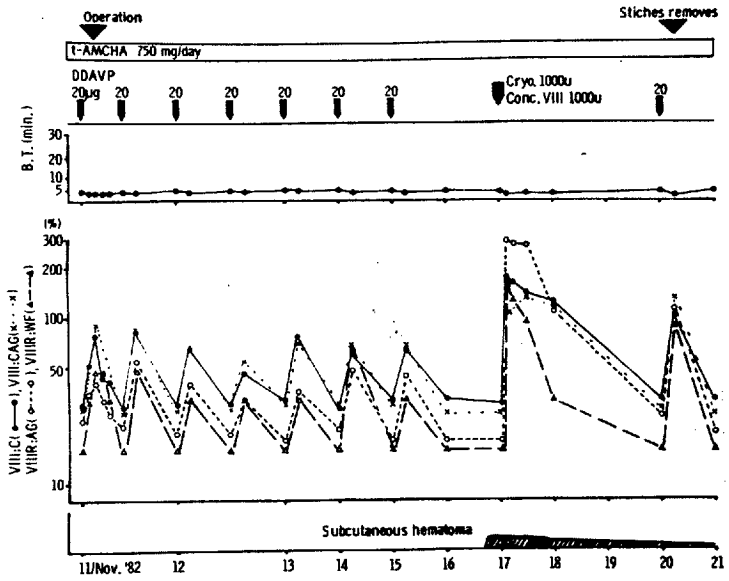

Fig. 1 Clinical course

検索用テキスト OCR(光学的文字認識)ソフト使用
論文の一部ですが、認識率の関係で誤字が含まれる場合があります

目的

von Willebrand 病(vWD)患者の止血管理には従来より Cryoprecipitate が用いられていたが,肝炎の発生や頻回投与時の高 Fibrinogen 血症等の副作用があった。近年尿崩症治療薬の 1-deamino-8-D-argenine-vasopressin(DDAVP)が軽症血友病 A や vWD(TypeI)患者に対し第Ⅷ因子を上昇させることが知られてきた。今回,本剤を用い vWD Type Ⅰの大腿部慢性嚢腫様血腫摘出術を行い,臨床経過及び止血効果について検討した。