症例：S.Y.　1ヵ月　女児

主訴：無呼吸発作、チアノーゼ

家族歴：第1子、血族結婚なし、同胞に突然死なし。

妊娠・分娩歴：母親34才、初回妊娠、初回分娩。軽度の妊娠中毒症が認められたが薬剤の服用なし、40週1日頭位自然分娩。体重2,670g、Apgar 10点。

既応歴：生後1週間頃より呼吸困難を伴い喘鳴出現、体重増加不良。日令16で2,680g、日令35で2,860g。人工乳1回量60～80mℓを8回経口哺乳であった。

現応歴：哺乳後の嘔吐、喘鳴、体重増加不良のため近医入院中、哺乳後に突然、無呼吸発作、チアノーゼ出現。気管内挿管、バッグによる人工呼吸を受け回復した。気管内挿管後、喘鳴は消失、気管チューブ内より多量の出血があり、日大NICUに転院。

入院時現症：体温37.6℃、呼吸速促74/分、全身状態不良、自発運動なし、呼吸音粗、心雑音なし、肝、脾触知せず。

入院後経過：日令41で入院、同日気管チューブ内で新鮮血の多量出血が持続、胸部X-Pにて、両側瀰漫性陰影が認められ、Htが26%に低下した。濃厚赤血球輸血を施行後、出血は減少、全身状態改善。胃内チューブより人工乳注入を開始した。入院7日目に気管チューブを抜去、X-Pも著明に改善、呼吸状態も腹臥位にて軽度の喘鳴が残るだけであった。入院11日目、背臥位にした直後、突然無呼吸発作、全身チアノーゼ、40～50/分の徐脈が出現。バッグによる蘇生を15分必要とした。その後、腹臥位で呼吸状態は回復したが、入院し3日、17日、18日目、背臥位にするとチアノーゼ、胸部陥凹を伴う呼吸障害出現、数分後呼吸障害、チアノーゼが増強し、突然無呼吸となった。4回の無呼吸はいづれも覚醒的であった。日令16にCO_2 24mmHgにてhypercarbic arousal test を施行したが、4分で努力性呼吸がみられ、反応は良好であった。血液検査でも貧血以外は正常、心電図、脳波にも異常は認められなかった。CarpenterのBirth scoring systemでは380のlow risk であった。

LABORATORY DATA ON ADMISSION

RBC 403/mm³	T.BIL 0.9mg/dℓ	Blood sugar 172mg/dℓ	Hepaplastin test 60%
Ht 33%	GOT 40mℓU		
WBC 16300/mm³	GPT 29mℓU	Ammonia 94mg/dℓ	PT 10.1sec
Platelet 38.4×10⁴/mm³	LDH 1228mℓU		PTT 28.4sec
Reticulocyte 5%	AL-P 575mℓU	T.P 4.1g/dℓ	Fibrinogen 280mg/dℓ
	BUN 9.0mg/dℓ	Alb 67.4%	
Blood picture		alpha 1 3.6%	
Band 13%	Na 144mEq/ℓ	alpha 2 8.7%	Urinalysis normal
Seg 45.5%	K 5.4mEq/ℓ	beta 13.2%	
Mon 10%	Cl 106mEq/ℓ	gamma 7.2%	ECG normal
Lym 31%	Ca 8.7mg/dℓ		
	P 4.9mg/dℓ	CRP (－)	

CLINICAL COURSE

admission

1 2 3 4 5 6 7 8 9 10 11 12 13 14 15 16 17 18 19 20

drip infusion solita T3

PI-PC 100 mg/kg IV

tracheal CPAP

IMV

OXYGEN (%) 45 35 25

K2 2mg

BLOOD TRANSFUSION packed cell 30ml

APNEA CYANOSIS

hypercarbic arousal test

ECG

EEG

BW 3100g 2889g 2896g 2774g

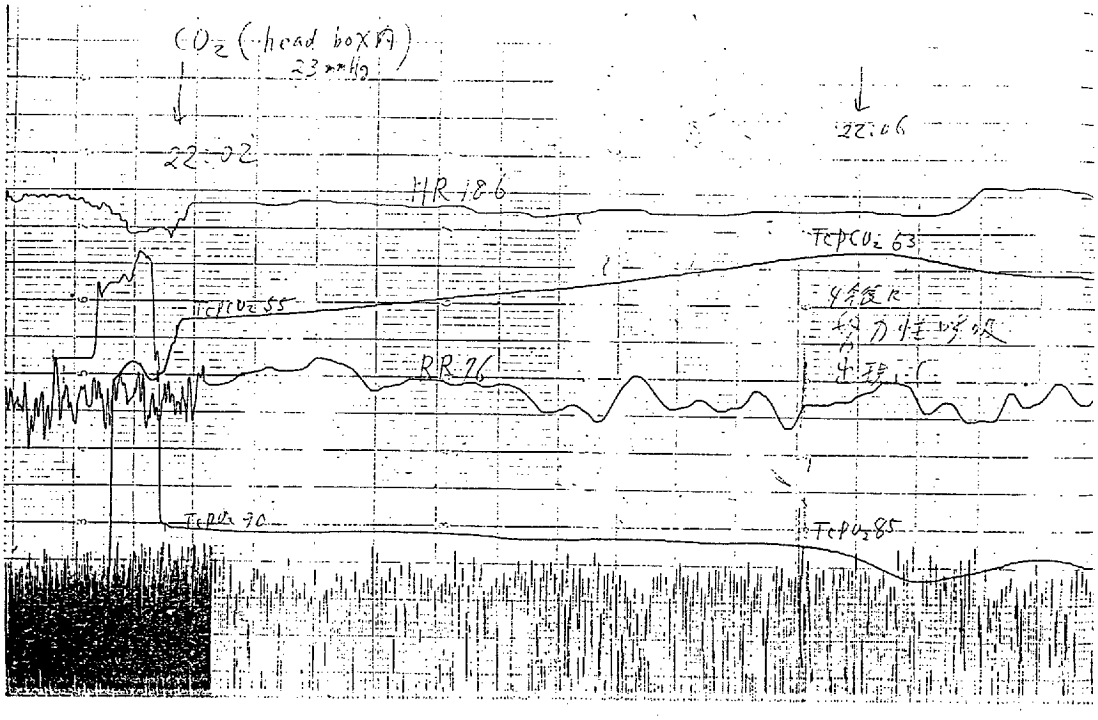

VIRUS ANTIBODY TITER

		two weeks after admission			
Influenza A (CF)	< 4	RS (CF)	< 4	ECHO 3 (HI)	< 8
Influenza B (CF)	< 4	Adeno (CF)	< 4	ECHO 7 (HI)	
Parainfluenza 1	< 32	Cytomegalo (CF)	< 4	ECHO 11 (HI)	
Parainfluenza 2 (HI)		Coxackie A9 (CF)	< 4	ECHO 12 (HI)	
Parainfluenza 3		Coxackie B1 (CF)			
		Coxackie B3 (CF)			

症例：K.O.　♂　（日令72日）

経過：母親は45才３経。Placenta previaによる出血のため、12月４日緊急帝切となる。妊娠中 Toxemia 等は認めず、又前回の妊娠、分娩にも特に異常は認めていない。児は28週、1,610 g 、Apgar scor 2 点にて出生。重症 RDS のため９日間 mechanical ventilalion を受け、技管後も CLD による軽度の O_2 dependent の状態が続き、酸素投与中止まで54日を要した。経過は別表の通りである。経過中、生後日令1日より PDA雑音が出現したためIndasine による pharmacological closure を行った。無呼吸発作は抜管直後、頻回に認められたが、しだいにその頻度を減じ、体重 2,300 g を越える頃よりまったく認められはくなった。ミルクは抜管後４日目（日令11日）より開始し、順調に増量し退院時には、180mℓ/kg/dayを摂取していた。日令69日、体重 3,022 g で退院となった。退院後もチアノーゼや無呼吸発作の出現は認められず、感染の徴候も認めなかった。ミルクは１回70～80mℓを３時間ごとに投与し、摂取も良好であった。退院２日目、午後11時頃約90mℓのミルクを投与した後、夜間に啼泣しなかったため、翌朝までミルクの投与をひかえていた。午前５：30頃、母親が様子を見に行くと、おだやかに就眠している様であった。その約１時間後、父親により死亡していることに気づかれた。なお、両親はふすま１枚隔てて患児の泣き声が聞える場所で就眠していた。

病理所見：死亡変化として推測される全身臓器のうっ血及び軽度の脳浮腫以外に、奇型や明らかな感染所見は認められなかった。しかし、気管支レベルまでの気道内に胃内容と同当のミルクを認めたため誤飲による窒息死と診断された。

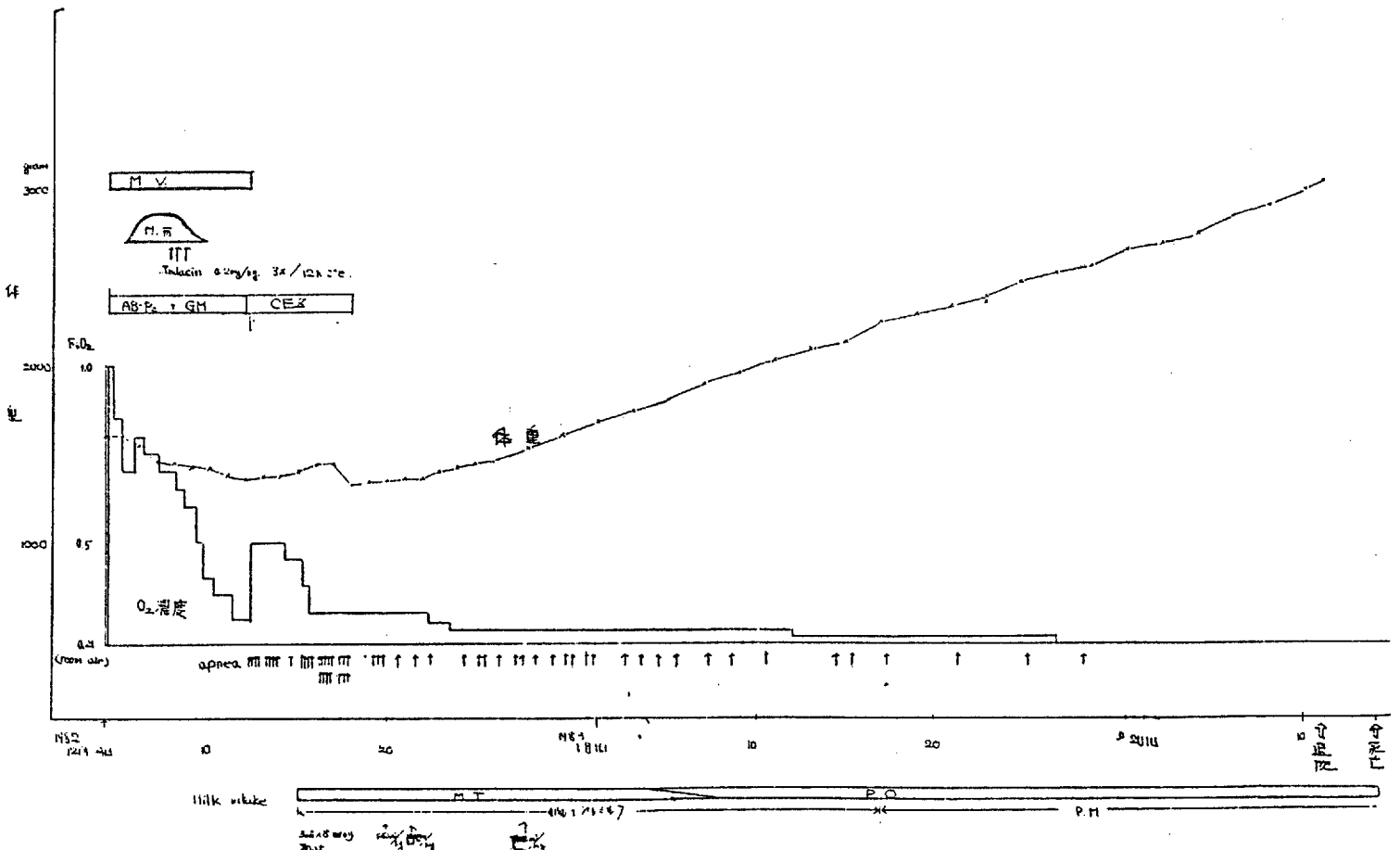
M V
M.m
AB·P₀ + GM
CEZ
F₁O₂
1.0
0.5
0.21
(room air)
O₂濃度
体重
apnea
10
20
10
20
10
M T
P O
P.M

near miss SIDS と診断されたが精査により先天性気管狭窄が発見された一例

症例：U.Y.　　4ヵ月　男児

主訴：無呼吸発作

既往歴：母親は35才の初産。妊娠経過は、3ヵ月目に出血があった以外順調で、40週、2,905 g で出生。仮死はなく、新生児期の経過も特に異常を認めていない。

現病歴：生後2ヵ月より喘鳴が聴取されたが、特に異常なく経過していた。発病8日前より咳嗽、下痢が認められ、近医を受診。喘息性気管支炎の診断で投薬を受けたが、母親がおむつをかえている時に突然チアノーゼ、呼吸停止が起こり、母親に蘇生術を受け、回復し当院外来を緊急受診し入院となる。入院時、顔色不良で、喘鳴が呼気および吸気に聴取された。血液ガス採血時、再び呼吸停止した為、挿管され人工換気療法を受けたが、Porte×4.5mmの挿管チューブが声門下1～2cmで抵抗があり、また呼引力テーテルも、その部位より先へ入らなかった。

入思後経過：入院時、胸部レントゲン上肺炎が認められたため、抗生物質投与を行う一方、人工換気療法を続けた。(IMV 40回、圧30/0cmH_2O、FiO_2 50%でpH 7.44、$PaCO_2$ 45mmHg PaO_2 72mmHg、BE 14、HCO_3 28mEq/ℓ) レスピレーターからの離脱は何度か試みられたが、現在も人工換気療法中である。気管、気管支造影より（下図）先天性気管狭窄症と診断され、胸部外科による気管造成術を計画している。

■気管支造影

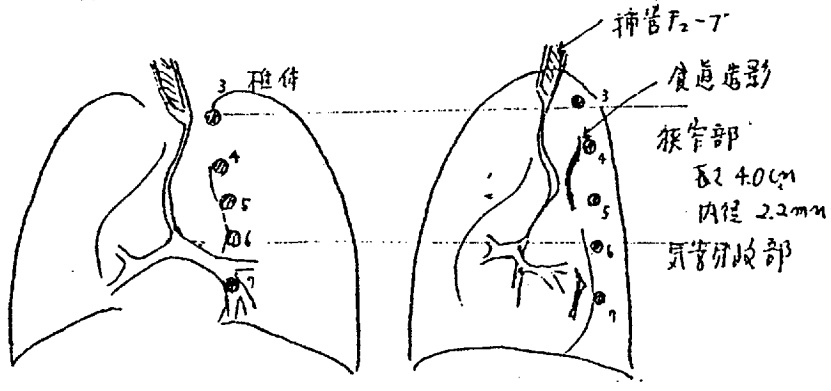

near miss SIDS 症の1例

症例：S.M.　　7ヵ月　女児

主訴：チアノーゼ及び意識障害発作

既往歴および現病歴：在胎41週、出生体重 3,112 g。母親は30才の2経。分娩歴及び妊娠歴に異常なく、経腟頭位分娩、仮死はなく新生児期の経過も異常を認めなかった。発育、発達は順調で3ヵ月で定頸、7ヵ月でおすわりが可能であった。

本年12月27日朝、哺乳後嘔吐あり、それに引き続いてチアノーゼおよび意識消失が認められ、刺激によって約1分後に回復。同様な episode が同日計3回起った為、精査目的で当院入院となる。家族歴には特筆すべき事なし。

入院時所見：体重 7,960 g、呼吸・心血管系に異常を認めず、神経学的所見も正常であった。

検査所見：別表に示す如く、いずれも正常範囲であった。

入院時経過：12/17～1/2まで1週間入院中、チアノーゼ発作は認められず、理学的所見も正常であった為、一旦退院となったが、1/6同様な episode が3回自宅にて起こり、再度入院となった。二回目の入院中、1/7および1/31の二回チアノーゼ、および意識障害発作が医師によって確認され、刺激により1分前後で回復している。浅表ではあるが、呼吸は認められ、ケイレン様運動も認められていない。現在のところ、ポリグラフによる呼吸・心拍および脳波の長時間モニターを行う予定としている。

検査所見：

○胸部レントゲン：正常
○心　電　図：正常
○心エコー図：正常
○脳　波：正常
○アミノ酸分画：
　血　液：正常
　尿　：正常
○一般検尿　：正常

○血清化学および電解質

TP	6.2
A/G	1.7
CHE	1.2
GOT	45
GPT	60
Al-P	196
LDH	359
CPR	141
BUN	15
Cr	0.4
Na	139
K	4.5
Cl	104
Ca	10.4
P	6.3

○血液ガス

pH	7.41
PCO_2	28
PO_2	92
HCO_3	18
BE	−4

○CBC

WBC	8.900
RBC	5.33
Hb	13.9
Ht	39.0

○WBC 分画：正常

○Viral Titer

CMV	×16
Coxackie B-1	×16
その他	<×8
CRP	(−1)
IgG	39.2
IgM	39
IgA	29

abortive SIDS および SIDS 症例要約

abortive SIDS

症例 1：M.F.（＃38－23－51）女児、28週、988 gm で出生。母親は28才、1経、母体および妊娠既往歴に異常なく、今回の妊娠経過も早期陣発まで順調であった。

Spontaneous Vaginal delivary, cephalic presentation, Apagr Score 1分7点、5分9点、軽度の RDS 所見であったが、酸素投与数日のちに改善、以後、超未熟児であったが順調に発育、入院中無呼吸発作は認められたが、退院後は消失していた。生後3ヵ月頃、自宅にて突然無呼吸となり、母親の蘇生術を受け来院して入院。入院中も何度か同様なepisodeを認められたが、特に治療を要せず、しだいに改善し4ヵ月目に退院。入院中のEEG、その他の種々の検査に異常なく、現在順調に発育している。

症例 2：Y.T.（＃38－23－61）男児、37週、2,128 gm双胎第二児、母親は36才、3経、母体および妊娠既往歴に異常なかったが、今回は多胎および中毒症を合併、felal distress の為帝切となった。Apgar Score 1分3点であり、SFD（第1児 3,000 g）であった。初期に呼吸障害が認められ、酸素投与を受けたが比較的順調な経過であった。

退院後も、少し発育・発達が第1児に比して、遅れ気味であったが、明らかな異常は認めていない。生後1才4ヵ月頃より、自宅にて頻回にわたり特別な誘因なくチアノーゼ発作が認められた為、入院精査を行ったが脳波・肺機能・レントゲン・心超音波等の検査、いずれも正常であった。その後、同様な episode が何度か続いたが、しだいに消失、現在、順調に発育している。

症例 3：Y.R.（＃30－69－26）男児、33週、2,171 gm で出生。母親は33才、1経、母体および妊娠既往歴に異常なく、今回は placenta previa の為 C-S となる。Apgar Score 1分8点で、軽度の RDS 所見が認められ、酸素投与を7日間受けたが以後、順調な経過で退院した。生後48日目、自宅にて突然チアノーゼ発作を起し、救急を受診、入院精査を受けたが、入院後、同様な発作は認められず、また種々の諸検査も正常範囲であった。以後、順調に発育しており、一時的な上気道狭窄が最も疑われた。

SIDS

症例 1：A.N. 男児、39週、2,743gm で出生。母親は29才、2経、母体の既往歴、妊娠既往歴に異常なく、今回の妊娠経過も順調であった。自然、経膣、頭位分娩で Apgar Score 1分、10点で新生児期の経過にも異常は認められなかった。生後6ヵ月目、日中、睡眠中、呼吸停止している事に母親が気付き、すぐ近医を受診、さらに当院救急を受診したがすでに死亡していた。剖検にても死因となる原因は認められず SIDS と診断された。

症例 2：I.B. 男児、39週、2,733 gm で出生。母親は25才、初産、母体の既往歴に異常はなく、予定誘導、経膣、頭位分娩で Apgar Score 1分、9点であった。入院中の往診

に異常なく、生後5日目に正常新生児として退院。生後19日目、夜間、突然呼吸停止、救急で当院受診したが、すでに死亡しており、剖検では気道内にミルクが多量に認められた事より、ミルク誤飲と診断された。

氏名：野○　健○　♂　昭和57年3月2日生

診断名：Near Sudden Infant Death Syndrome

主訴：無呼吸発作

経過：妊娠歴に特に異常を認めない。38週、3,280gm、Apgar Score 9点、正常頭位分娩にて出生。その後、眼裂哆開がみられたがO_2投与にて改善した。また翌日、心音不整・眼球運動異常が出現したが、生後2日目には、症状認められなくなった。生後4日目に突然チアノーゼを伴う無呼吸発作出現し当科転科となった。

入院時所見：一般状態良好で、理学的・神経学的に異常を認めなかった。検査上もアストラップ、胸部X-P、心電図、心臓超音波断層検査を含め、異常はなかった。

入院後の経過：夜間睡眠中に無呼吸発作や心拍の徐脈化を認めることがあった。症状は刺激により改善していた。生後7日目、ポリグラフ記録（覚醒時）を行うも、心拍・呼吸に異常なく、$FiCO_2$上昇に対する反応も認められた。生後21日目まで持続20秒以上の無呼吸発作が夜間1～3回認められていたが、Caffein 20mg/day の経口投与にて、その後の無呼吸発作はみられなくなった。心拍の不整や軽度の徐脈化は続いていたが、生後23日目の夜間睡眠ポリグラフ記録では呼吸・心拍の異常は認められなかった。その後、心拍の不整もほとんど認められなくなり、Caffein中止後も経過良好で退院となった。なお経過中の頭部CTや脳波には異常所見はみられなかった。

871F 92E2 9EA5

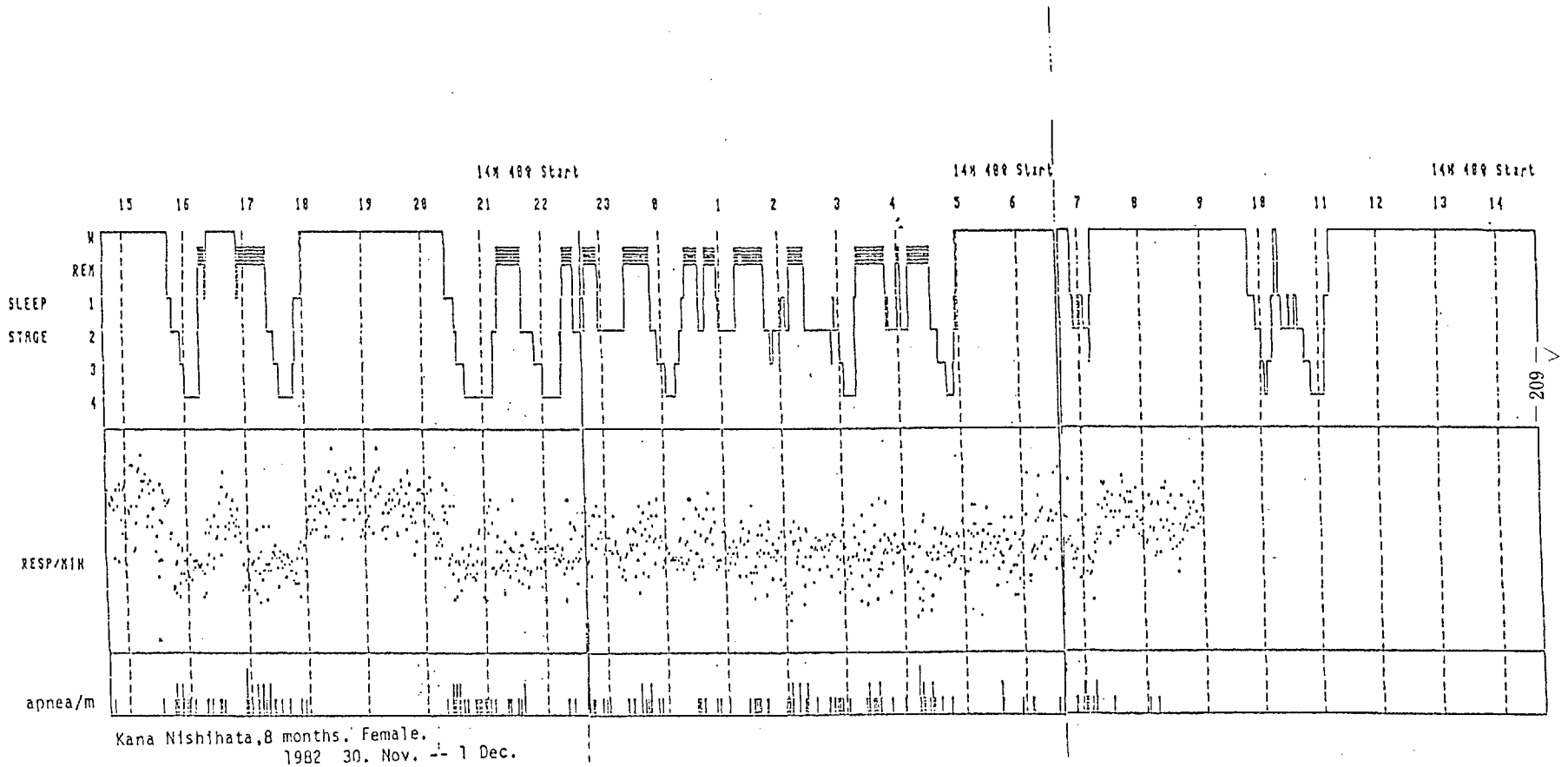

Kana Nishihata,8 months. Female.
1982 30. Nov. -- 1 Dec.