

「胎芽胎児の行動」(ビデオテープ製作)

夏山 英一

超音波で観察した胎芽胎児の行動

超音波電子スキャンを用いて、妊娠4週から分娩前までの胎児の行動、動きを観察致しました。

昭和59年後半から、このテープを全三巻に分け、第

一卷 胎芽期編、第二巻 胎児期編、第三巻、妊娠の情動と胎児の行動の相互作用および胎児奇形児の行動編として、より一層充実したものとなるよう、研究、成作を進めております。

Ultrasonic Examination to Fetal Behavior

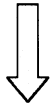
Part One Embryonic Period

- 1) Preg. 5W-9W: GS and development of the Embryo
- 2) Embryonic movements
 - Vermicular movements
 - Swing of the head and trunk
 - Swing of the upper limbs and lower limbs
 - Bending the head back and forth
 - Floating in the amniotic cavity
 - Brought hands towards the face

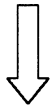
Part Two Fetal Period

- 1) Developmental movement of the fetus
 - Supplement: Movements of the Acranium
- 2) Mouth movements (Sucking, swallowing, rooting)
 - Supplement: Cleft lip
- 3) Fetal respiratory movements
- 4) Urination of the fetus
- 5) Fetal heart movements
 - (Bradycardia caused by the abdominal Pressure)
- 6) The reaction to the glare of the light
- 7) Some fetal movements with reference to the emotion of the Pregnant Woman

The End



検索用テキスト OCR(光学的文字認識)ソフト使用
論文の一部ですが、認識率の関係で誤字が含まれる場合があります



超音波で観察した胎芽胎児の行動

超音波電子スキャンを用いて、妊娠4週から分娩前までの胎児の行動、動きを観察致しました。

昭和59年後半から、このテープを全三巻に分け、第一巻胎芽期編、第二巻胎児期編、第三巻、妊娠の情動と胎児の行動の相互作用および胎児奇形児の行動編として、より一層充実したものとなるよう、研究、成作を進めております。