急性間質性腎炎7例の病理学的検討

慶應義塾大学医学部 病理学教室

坂口　弘，　緒方　謙太郎

緒言

急性間質性腎炎（acute interstitial nephritis）は古く1898年、猩紅熱，ジフテリーなどの際に間質に細胞浸潤のみられるものについて付けられた名称である。急性と言っても出現する細胞はリンパ球，形質細胞が主体でこれに少数の好中球，好酸球が混じっている。[1] 間質のみでなく尿細管変化も伴っていることから最近では急性尿細管間質性腎炎（acute tubulo-interstitial nephritis 略してacute TIN）と呼ばれている。

間質性腎炎は、感染性，薬剤反応性，糸球体腎炎に伴うもの、免疫異常に伴うものなどに分けられている。[2] このうち感染性のものは一般には急性及び慢性腎盂腎炎と呼ばれており、特に急性間質性腎炎（acute TIN）という場合には薬剤によるもの（drug-induced hypersensitivity tubulo-interstitial nephritis）[2] が注目されている。しかし実際には薬剤のみでなく原因不明で、細菌，ウィールスによるアレルギーによりこれと同様の症状、組織所見を示すものもあるようである。

臨床的には、熱，嘔吐，急性腎不全，血尿，血沈促進などがみられ、時に皮膚の発疹，好酸

表1.　Acute　TIN症例（1986.2月）

症例	1	2	3	4	5	6	7
氏名	U. A.	T. O.	T. S.	M. S.	M. O.	K. M.	N. O.
性・年令	F, 6	M, 10	F, 13	F, 13	F, 7	M, 10	M, 35
原因	肺炎球菌	?	シオマリン	ケフレックス	ABPC	インドメタシン HSPN	膜性腎症(?)
max BUN/Cr	102/5.6	145/7.9	51/4.4	38/3.8	70/9.8	75/5.7	63/4.8
生検日	20	20	10	10	12	20	18
生検時 BUN/Cr	正常	/0.8	41/1.7	31/3.1	66/6.1	34/2.8	60/4.0
発熱	+	+	+	+	+	+	+
発疹	−	−	−	−	+	+	−
好酸球（%）			0	9	12		5
治療	CET AMPC	PD		Steroid	PD	HD	PSL
経過	完解	完解	完解	退院時 16/0.9	完解	悪化	2ケ月后 64/2.3

球増多症がみられる。しかし、これらの症状がすべて揃うわけではなく、これらの中で本症を疑うポイントになるものは急性腎不全で、しかもこれが緩解しやすいものであることである。

今回上記の症状を示し、腎生検で間質変化が主体となっている7症例について検討した。この他にも疑わしい例もあったが、臨床所見が病理依頼表では詳しくわからないものは除外した。

症例

症例の概要は表1に示すごとくである。原因としては症例2"?"はウィールスを考えている。薬剤が原因と考えられたものはその名称、症例6，7は原疾患が記されてある。

生検日は発症と考えられる日よりの日数で多くは10日～20日の間に腎生検が施行されている。そして生検時BUN，血清クレアチニン値はほぼ正常に戻っているもの（症例1.2）もあるが多くは高値を示している。

好酸球の項の空欄は病理依頼表に記載のなかったもので増多症の有無は不明である。治療の項の空欄は特別な治療を行わなかったものである。

経過の項で症例6は悪化と記してあるが、急性間質性腎炎は緩解し、BUN，血清クレアチニン値は2ケ月で正常値に戻っているが、原病の紫斑病性腎炎が徐々に進行し5年後に透析に入った例である。

今回は腎生検の光顕所見を主に検討した。

組織学的所見と予後

今回検討した acute TIN は組織学的にはⅠ．浮腫状線維化型，Ⅱ．細胞浸潤型の2つに分けることができる。

Ⅰ．浮腫状線維化型：臨床症状の軽重、腎生検の時期の差により各例とも多少の差はあるが、症例4を除き共通の所見は生検組織内に巣状に浮腫性線維化（edematous fibrosis）がみられ、その部にリンパ球，形質細胞の浸潤がみられ少数の好中球，好酸球が混じていることである。(図1) また尿細管上皮内及び上皮間にリンパ球その他の浸潤細胞が侵入した尿細管炎（tubulitis）の像も症例により多少はあるがすべての例に認められている。そしてその部の尿細管上皮はやや扁平となり細胞質は淡明なものが多い。しかし上皮の壊死再生像はみられない。最も特徴的な所見はPAS染色でみると尿細管基底膜が韮薄になり、また薄い2～3層となり時に断裂していることで、この点が通常の尿細管間質変化で尿細管基底膜が肥厚するのと明らかに異なっている。

以上の所見から推測すると、この型の acute TINは発症早期には浮腫性の変化を主体としたもので、変化のより強い部が20日前後の腎生検で上記の所見として認められるものと思われる。しかしその後どのようになるかについては再度生検をした例がないのでわからない。

いずれも比較的早期に腎機能が正常化するが症例6，7のごとく糸球体病変が既にあるものに acute TINが加わった場合は腎機能の正常化が遅延するようである。また原病も悪化するようであるが。この点については将来検討したい。

Ⅱ．細胞浸潤型：他の1つの acute TIN は症例4（図2）にみられたもので、間質にびまん性に高度の形質細胞，リンパ球，好中球のみられるもので、tubulitis，尿細管基底膜の断裂も著しい。尿細管腔内にはところどころ硝子円柱を認め、この中に外より入ったと思われる少数の好中球などがみられる。糸球体には著変はない。

先に記した浮腫状線維化を主にするものでは臨床所見を参考にしないと組織診断がむずかしいが、この細胞浸潤型は臨床所見なしにも光顕所見のみで組織診断ができる。

この型のものは今回の検討では1例のみで特殊な型と思われたが、聖ロカ病院から報告されたアモキサシリンによる急性間質性腎炎例もこれと全く同様の組織像を示していた。[3] 症例4も聖ロカ病院例もいずれも3ケ月くらいで正常の腎機能に戻っている。

鑑別診断

病理学的所見の項に記したごとく、acute TINは臨床経過を参照しないと診断が困難な例が少なくないが、組織学的に鑑別すべき病変と

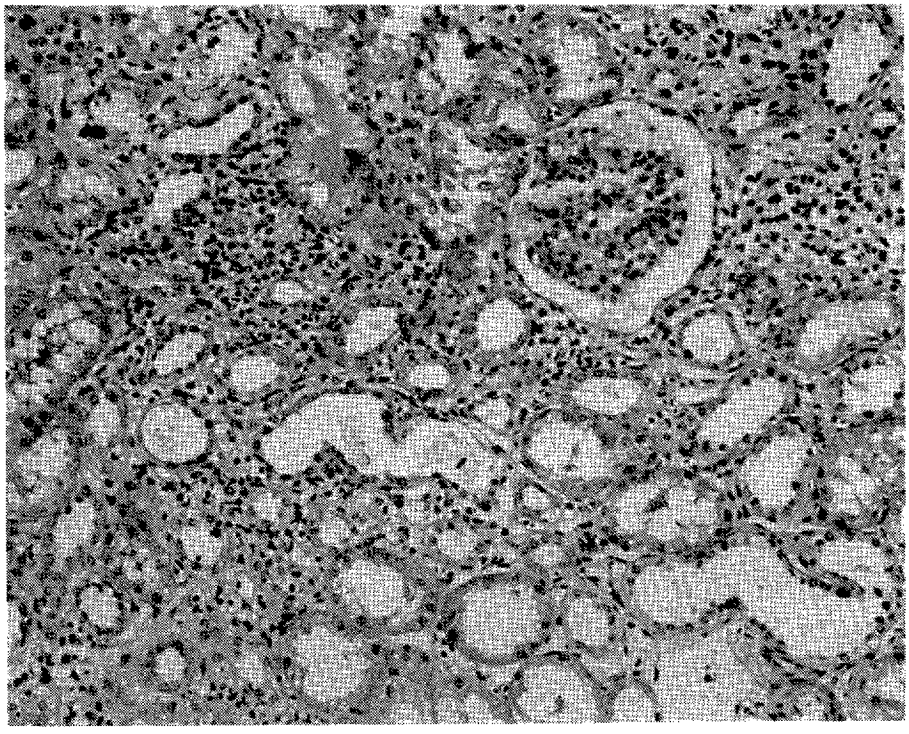

図1.

要点は次のごとくである。

1. 急性腎盂腎炎：acute TIN はこれに比べて、白血球円柱が少なく間質の細胞浸潤も好中球より、リンパ球，形質細胞よりなっている。

2. 急性尿細管壊死(ATN) ：腎生検ではATNのうち薬剤による toxic ATNが問題となる。この場合、近位尿細管直部の壊死が主な所見で間質変化の少ない点が異なる。しかし薬剤によっては toxic ATNと acute TINが合併してみられるものもある。

3. 糸球体変化に伴う尿細管間質変化：腎生検で最も acute TINと鑑別に注意を要するものは糸球体病変、特に荒廃した糸球体による2次的な尿細管間質変化である。この場合尿細管は萎縮性で、PASで基底膜が肥厚していること、増生した間質結合織が密で浮腫状でない点が異なり、好中球，好酸球はほとんどみられない。従って臨床所見を参照し、糸球体変化に比し、著しく間質変化が強く、浮腫状で好中球、時に好酸球、tubulitis の所見が認められた場合は acute TINを考える。

4. 急性拒絶反応：移植腎の急性拒絶反応は acute TINと同様の所見を示す。拒絶反応の強さ、腎生検の時期により所見を異にするが、一般に組織診断も一括して“急性拒絶反応”として記されている。詳細にみれば薬剤などによる acute TINと異なる点もいくつかあるが、本文では省略する。

5. 剖検例と間質性腎炎：症例4(図 2) のごとく間質に著しい細胞浸潤のみられるものを除いて、剖検例では通常急性間質性腎炎，慢性間質性腎炎という粗織診断をすることは稀である。わが国では外国のように鎮痛剤による慢性間質性腎炎 (analgesic nephropathy) はほとんどみられない。

一般に剖検例では生検例と比較できないほど濃厚な治療が行なわれ、多種類の薬剤が使用され、さらに動脈硬化症、反復されたショックな

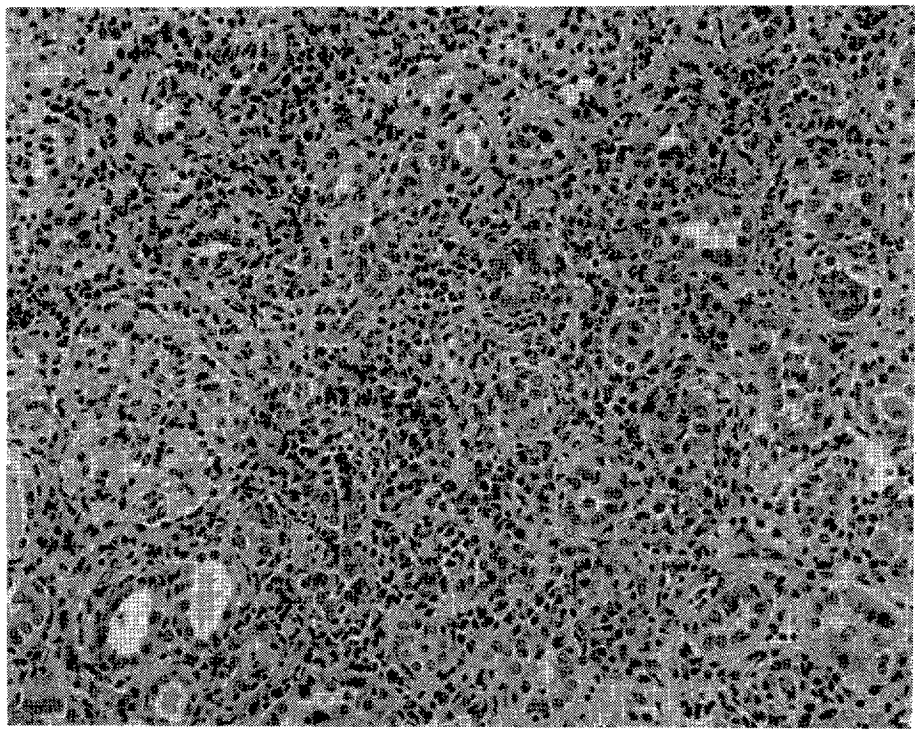

図 2.

どの影響で尿細管間質変化変化があらわれるからである。しかもこれらの原因が復合しているため解析がむずかしい。しかし詳しく臨床経過と対比すれば間質性腎炎もないわけではないと思われ今後検討したい。

文 献

1. Heptinstall,R.H.: Interstitial nephritis in "Pathology of the Kidney" 3rd Ed. Vol III Ed by Heptinstall,R.H. Little Brown and Company Boston/Toronto p.1149-1193, 1983

2. Churg,J., Cotran,R.S.,Sinniah, R., Sakaguchi,H., & Sobin,L.H. : Renal Disease. Classificaton and atlas of tubulo-interstitial disease. Igaku-Shoin. Tokyo.New York. 1985

3. 松下 他：アモキサシリンの服用にて急性間質性腎炎を呈した1症例。第337回 日本内科学会関東地方会。1984年5月

検索用テキスト OCR(光学的文字認識)ソフト使用
論文の一部ですが、認識率の関係で誤字が含まれる場合があります

緒言

急性間質性腎炎(acute interstitial nephritis)は古く1898年、猩紅熱,ジフテリーなどの際に間質に細胞浸潤のみられるものについて付けられた名称である。急性と言っても出現する細胞はリンパ球,形質細胞が主体でこれに少数の好中球,好酸球が混じっている。(1)間質のみでなく尿細管変化も伴っていることから最近では急性尿細管間質性腎炎(acute tubulointerstitial nephritis略してacuteTIN)と呼ばれている。

間質性腎炎は、感染性,薬剤反応性,糸球体腎炎に伴うもの、免疫異常に伴うものなどに分けられている。(2)このうち感染性のものは一般には急性及び慢性腎盂腎炎と呼ばれており、特に急性間質性腎炎(acuteTIN)という場合には薬剤によるもの(druginduced hypersensitivity tubulointerstitial nephritis)2が注目されている。しかし実際には薬剤のみでなく原因不明で、細菌,ウイールスによるアレルギーによりこれと同様の症状、組織所見を示すものもあるようである。

臨床的には、熱,嘔吐,急性腎不全,血尿,血沈促進などがみられ、時に皮膚の発疹,好酸球増多症がみられる。しかし、これらの症状がすべて揃うわけではなく、これらの中で本症を疑うポイントになるものは急性腎不全で、しかもこれが緩解しやすいものであることである。

今回上記の症状を示し、腎生検で間質変化が主体となっている7症例について検討した。この他にも疑わしい例もあったが、臨床所見が病理依頼表では詳しくわからないものは除外した。