川崎病患児および健康小児における弁逆流
― パルス・ドップラー心エコー図による評価 ―

加藤裕久，井上　治，赤木禎治　（久留米大学小児科）

Ⅰ．はじめに

川崎病における弁膜症は従来より罹患児の約１％に僧帽弁閉鎖不全（以下ＭＲ）が，また稀に大動脈弁閉鎖不全（以下ＡＲ）が認められるとされてきた。しかし，最近ドップラー心エコー図の導入により，高率に軽度のＭＲや三尖弁閉鎖不全（以下ＴＲ）が川崎病に認められるとの報告がある。また一方では，健常者にも高率に心臓の弁逆流が認められるとの報告もある。そこで川崎病患児および健康小児（以下コントロール）における弁逆流の評価をパルス・ドップラー心エコー図を用いて行った。

Ⅱ．対象と方法

対象：　急性期より観察できた川崎病５１例（４ヶ月－６歳２ヶ月）およびコントロール５３例（２ヶ月－１４歳）である。

方法：　川崎病患児は急性期には最低１週間に２回，遠隔期には１～３ヶ月に１回，コントロールは１回，心臓各弁の逆流をパルス・ドップラー心エコー図を用いて検討した。弁逆流を検出する断面は図１に示すようにＭＲは心尖部からの左室長軸，四腔断面，ＴＲは胸骨左縁からの右室長軸および心尖部

図１　　各弁逆流を検出する断面

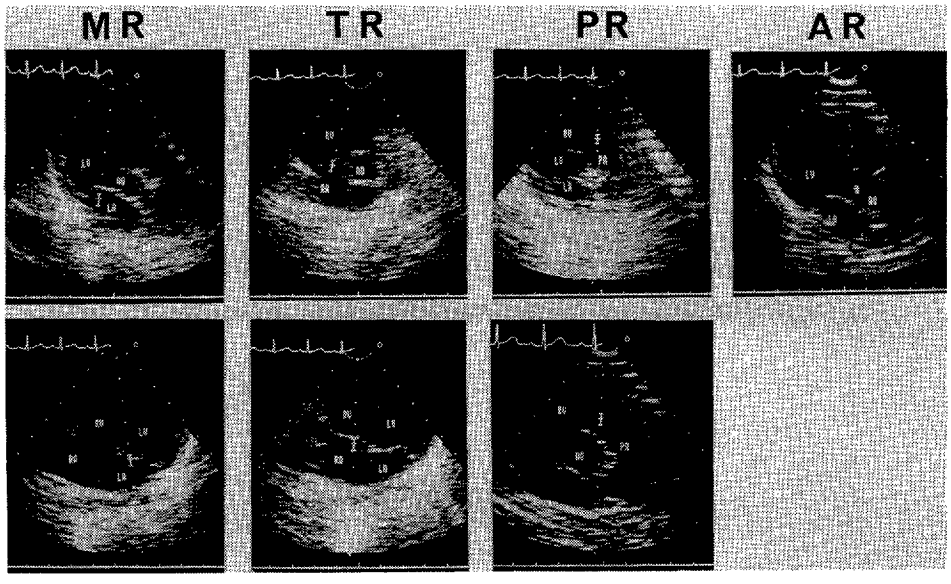

からの四腔断面，肺動脈弁閉鎖不全（以下ＰＲ）は胸骨左縁からの右室流出路および右室長軸断面，ＡＲは心尖部からの左室長軸断面を用い，サンプリング・ポイントを各弁下部で移動させ弁逆流の検出に努めた。コントロールも同様の方法で行った。

Ⅲ．結果

表1に示すように，川崎病急性期には５１例中９例（１８％）にＭＲ，１７例（３３％）にＴＲ，１３例（２６％）にＰＲが認められた。一方コントロールでは５３例中５例（９％）にＭＲ，１７例（３２％）にＴＲ，１６例（３０％）にＰＲが認められたが，いづれの群でもＡＲを認めた例はなかった。僧帽弁閉鎖不全雑音を聴取できた２例を除いて検出できた弁逆流の程度は軽度であった。

表1

川崎病および正常小児における弁逆流

（パルス・ドップラー心エコー図による評価）

	逆流の頻度		
	川崎病		
	急性期＜１mo.	遠隔期＞３mo.	正常小児
僧帽弁	9（2＊）／51（18％）	6（1＊）／51（12％）	5／53（ 9％）
三尖弁	17／51（33％）	12／51（24％）	17／53（32％）
大動脈弁	0／51	0／51	0／53
肺動脈弁	13／51（26％）	13／51（26％）	16／53（30％）

＊：　心尖部逆流性収縮期雑音が聴取された例

川崎病のＭＲ９例中３例，ＴＲ１７例中５例は遠隔期に弁逆流は消失し，さらに１例はＭＲ，ＴＲの程度が減弱した。

図2，3，4に川崎病およびコントロールのＭＲ，ＴＲ，ＰＲを示す。これらの弁逆流はいづれも川崎病とコントロールの両群間にパターンの差はなかった。

僧帽弁閉鎖不全雑音を呈した例を**図5**に示す。第１８病日にドップラー心エコー図にてＭＲ，ＴＲが認められ，第２０病日には心尖部に逆流性収縮期雑音を聴取した。雑音は約３ヶ月の経過で消失，ドップラー心エコー図上ＭＲ，ＴＲは現在も存在するが，その程度は軽減している。

図2

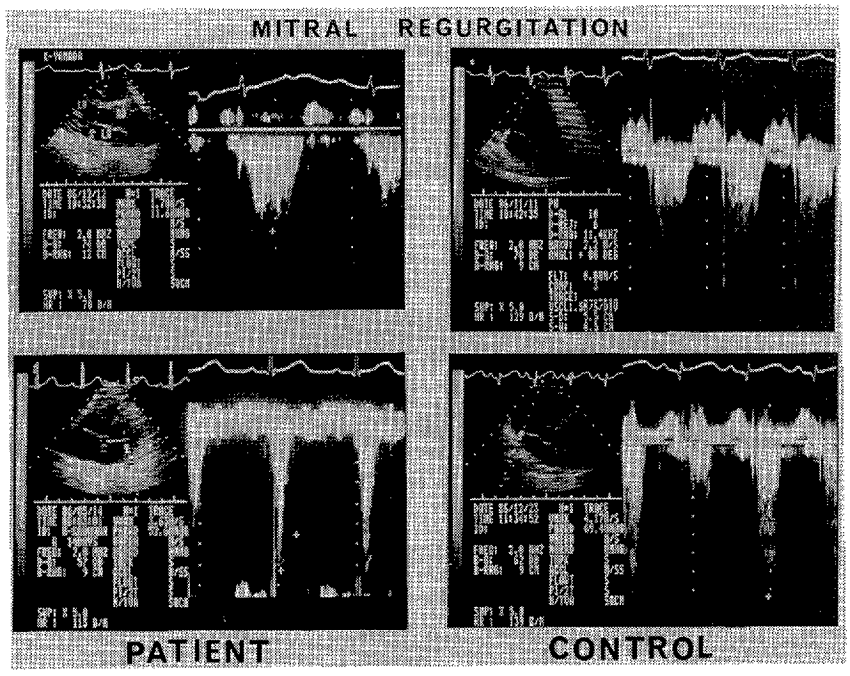
MITRAL REGURGITATION
PATIENT
CONTROL

図3

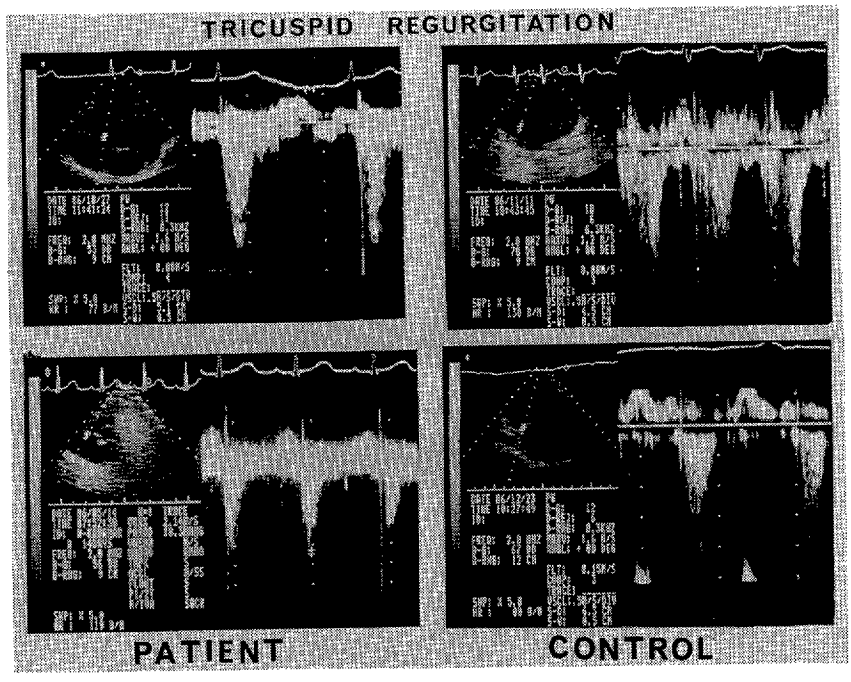
TRICUSPID REGURGITATION
PATIENT
CONTROL

図4

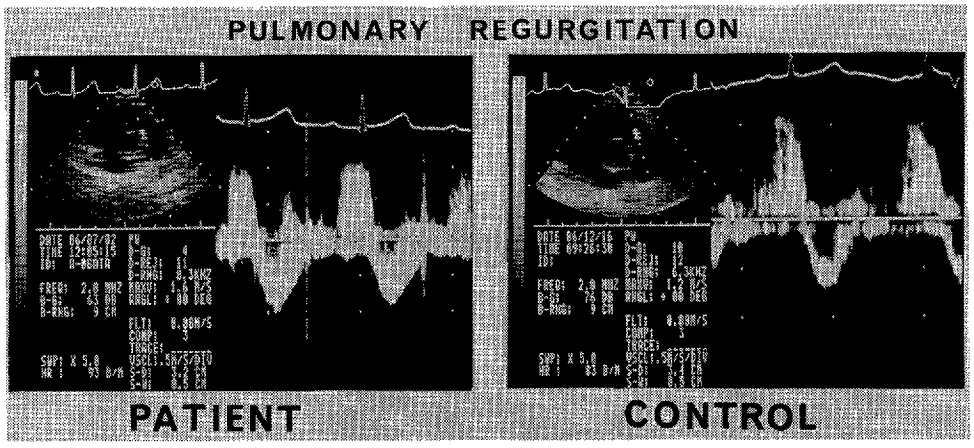

図5　僧帽弁閉鎖不全雑音を認めた例

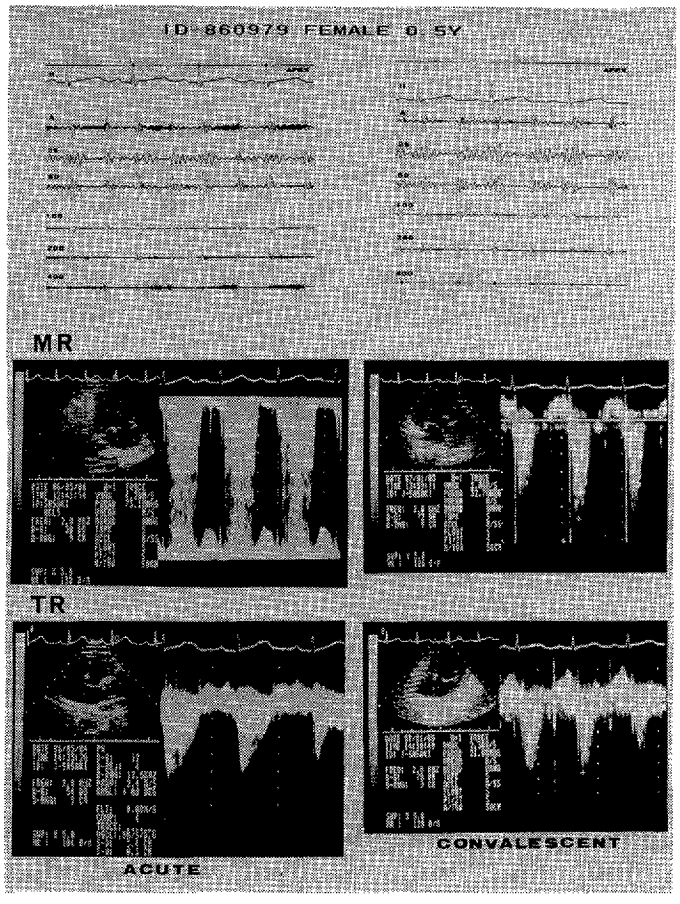

Ⅳ. 考察

川崎病患児とコントロールについて心臓の弁逆流をパルス・ドップラー心エコー図を用いて評価した。

ＴＲ，ＰＲはコントロールにおいても高率に認められ，ＭＲを示すコントロールも存在した。したがって，川崎病におけるこれら軽度の弁逆流の病的意義の判定は慎重に行わなくてはならない。しかしながら，川崎病遠隔期にはＭＲ，ＴＲが消失する例もあり，これらの例では急性期の川崎病汎心臓炎の病態を示していた可能性はある。また示した例のように，ドップラー心エコー図で弁逆流が検出された後に僧帽弁閉鎖不全雑音を呈してくる例も存在した。特に左心系の弁逆流が認められた時には注意が必要と考えられる。

今回の検討ではＡＲを呈した例は認められなかった。

今後の検討が必要と考えられる。

検索用テキスト OCR(光学的文字認識)ソフト使用
論文の一部ですが、認識率の関係で誤字が含まれる場合があります

1.はじめに

川崎病における弁膜症は従来より罹患児の約1%に僧帽弁閉鎖不全(以下MR)が,また稀に大動脈弁閉鎖不全(以下 AR)が認められるとされてきた。しかし,最近ドップラー心エコー図の導入により,高率に軽度のMRや三尖弁閉鎖不全(以下TR)が川崎病に認められるとの報告がある。また一方では,健常者にも高率に心臓の弁逆流が認められるとの報告もある。そこで川崎病患児および健康小児(以下コントロール)における弁逆流の評価をパルス・ドップラー心エコー図を用いて行った。