出生前に診断された2，3の興味ある一般小児外科的新生児症例について

矢野博道，富田哲生（久留米大学小児外科）
浜田悌二，石松順嗣（　　同　　産科）

〔はじめに〕

超音波診断技術が向上し，出生直後に救命的手術の対象となる新生児が胎生期に診断されるようになってき，新生児外科はその様相を変えようとしている。私共が現在までに経験したこのような症例は21例である。[1)2)3)]今回はこれらの内，示唆に富む興味ある2，3の症例について報告する。

〔検査方法と結果〕

出生前診断法として，1980年以前は羊水造影を行なったが，1981年以降は超音波検査が主体で18例中16例に行なった。超音波検査に用いた機種はアロカSSD 250と256で，妊娠30～35週間の妊婦を対象とした。

その結果，出生前に一般小児外科的ありと診断された新生児症例は21例で，内19例に手術を施行した。その内訳は食道閉鎖4例，十二指腸閉鎖3例，回腸閉鎖1例，胎便性腹膜炎2例，多房性嚢胞腎2例，CCAM 2例，腹壁破裂，臍帯ヘルニア，横隔膜欠損症，卵巣奇形腫，水子宮膣症，鎖肛，副腎嚢腫（神経芽腫）各々1例である（表1）。この内，妊婦のroutine workで偶然に発見されたのは10例で，母体の異常から胎児奇形が疑われ，積極的に検査されたのは11例であった。羊水過多は21例中の10例であったが，消化管閉鎖に限れば8例中7例の87.5％であった。消化管閉鎖以外の羊水過多疾患はCCAM（2例）と多房性腎嚢胞（1例）である。これらの内，診断がほぼ正しかったのは22例中20例（正診率90.9％）で，診断を誤ったのは，腸閉鎖と診断した多房性腎嚢胞と胎児水腫と診断した十二指腸閉鎖の2例であった。出生直後の緊急救命手術（帝切後に同じ手術場で手術）はCCAMの1例と腹壁破裂，胎便性腹膜炎，左横隔膜欠損の計4例に行なった。死亡例は食道閉鎖2例，CCAM 2例（手術直前死1例），Prune—Belly症候群と横隔膜欠損の計6例であった。

表1　教室における出生前診断症例

	年度	名前	性別	出生時体重	羊水過多の有無	出生前診断	出生後診断	検査方法	予後
1	1978	T.T	♂	1450g	+	食道閉鎖症	食道閉鎖症	羊水造影	死
2	1979	K.U	♀	3050g	+	食道閉鎖症	食道閉鎖，鎖肛	羊水造影	生
3	1980	A.I	♀	2720g	+	腸閉鎖	十二指腸閉鎖	羊水造影	生
4	1981	T.O	♀	3030g	−	多房性腎嚢胞	多房性腎嚢胞	エコー	生
5	1981	H.Y	♀	2732g	−	卵巣腫瘍	卵巣腫瘍	エコー	生
6	1981	N.M	♀	3100g	+	胎児水腫	十二指腸閉鎖	エコー	生
7	1982	K.U	♂	1600g	+	食道閉鎖症	食道閉鎖症	羊水造影	死
8	1982	Y.H	♀	2535g	−	多房性腎嚢胞	Prune-Belly	エコー	死
9	1983	B.S	♂	3420g	−	胎便性腹膜炎	胎便性腹膜炎	エコー	生
10	1984	E.T	♀	2676g	−	水子宮腫症	水子宮腫症・鎖肛	エコー	生
11	1984	T.K	♀	3200g	−	胎便性腹膜炎	胎便性腹膜炎	エコー	生
12	1984	Y.M	♂	3380g	+	CCAM	CCAM	エコー	死
13	1984	M.S	♀	2168g	+	食道閉鎖症	食道閉鎖症	羊水造影	生
14	1985	U.E	♂	2580g	−	腸閉鎖	回腸閉鎖，鎖肛	エコー	生
15	1985	B.T	♀	2180g	−	臍帯ヘルニア	臍帯ヘルニア	エコー	生
16	1985	B.T	♀	3080g	+	腸閉鎖	多房性腎嚢胞	エコー	生
17	1985	S.T	♀	1920g	−	臍帯ヘルニア	腹壁破裂	エコー	生
18	1986	B.O	♀	2084g	+	CCAM	CCAM	エコー	死
19	1986	B.K	♂	2519g	−	横隔膜ヘルニア	左横隔膜欠損症	エコー	死
20	1986	J.K	♂	2315g	+	十二指腸閉鎖	十二指腸閉鎖	エコー	生
21	1987	K.U	♂	3712g	−	後腹膜奇形腫	神経芽腫	エコー	生

〔興味ある症例について〕

1．腹壁破裂と臍帯ヘルニア

両者共USでは腹部中央より体外へ突出した腫瘤として認められ，腹壁破裂と破裂性臍帯ヘルニアの鑑別は必ずしも容易ではないが，何れにせよこの両疾患は治療上類似性があり，そのいずれかと診断できれば，出生前診断により早期に治療でき，感染の危険性を減少させうると思われる。図1は腹壁破裂の出生直後の所見で，腸管が高度に癒着して一塊となっていたために腫瘤として画像され，この症例は臍帯ヘルニアと診断されていた。

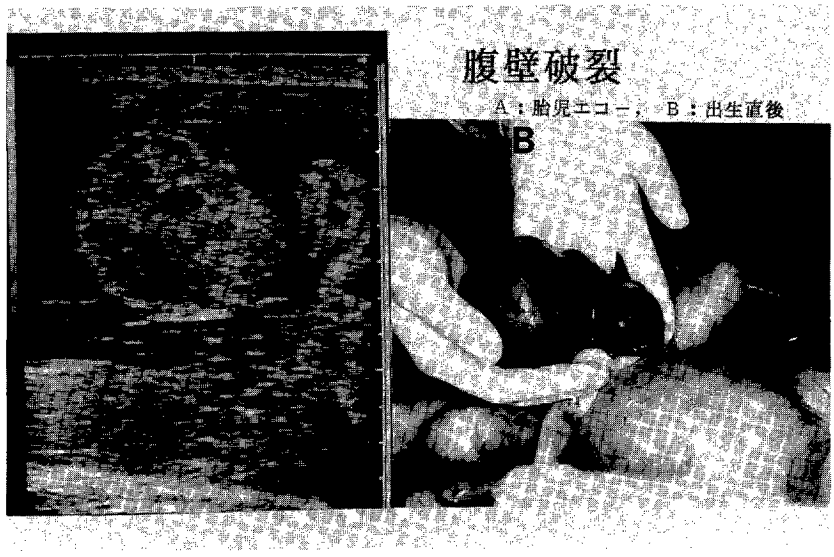

図1　腹壁破裂症例

2．小腸閉鎖と多房性腎嚢胞

両者共USで，胎児腹腔内に数個の嚢胞がみられ，echo—free spaceを呈する。しかしながら，腸閉鎖のUSではecho—free spaceが蠕動によって緩やかに変化し，また，腎臓の位置の同定で両者は鑑別はできる（図2)。

図2　多房性腎嚢胞

3．CCAM

CCAMは2例経験したが，何れも救命できなかった。図3は出生前にCCAMと診断され，在胎36週に帝王切開で出生し，呼吸困難が強いため，直ちに手術を行なった症例のUSである。残念ながら救命できなかったが，出生前に診断されていなければ，なんらの処置をうけることなく死亡し，剖検されなければ診断は不明に終っていたと思われる。横隔膜ヘルニア，CCAMなどの胸部疾患では出生後の呼吸管理のために肺の発育を考えた分娩時期の選択が問題となる。[4)5)]

4．胎便性腹膜炎

本例は出生前に診断し，早期処置で救命しえた典型的な例である。症例はO生日の女児で，母体に羊水過多があり，在胎35週にとられた胎児エコーで腹腔内に巨大な嚢腫を認めたので，本学産科に入院してきた。入院翌日前期破水をきたしたので，直ちに帝王切開が施行された。図3はこの例の胎児USで，腹腔内に巨大な嚢胞があり，内部には隔壁を認めたが，石灰化は不明瞭であった。本例は出生直後全身にチアノーゼを認め(Apgar—score 1

点)，直ちに挿管して呼吸管理を行ったが，腹部膨満が著明で呼吸状態の改善を認めなかった。そこで，出生1時間後に緊急手術を行ない救命し得たが，出生前に診断されていなければ救命し得なかったと思われ，出生前診断が有益であった典型的な例であろう。

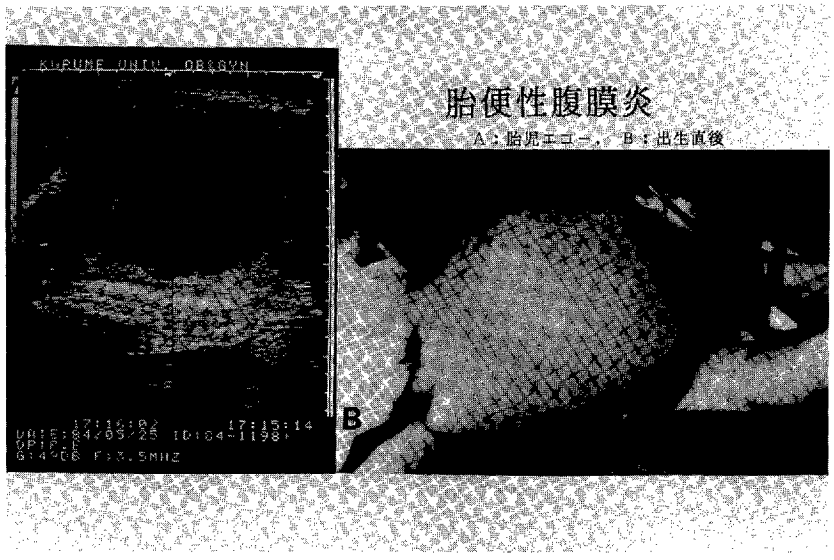

図 3　胎便性腹膜炎症例

5．副腎嚢腫（神経芽腫）

後腹膜の石灰化を伴った嚢腫と胎児診断し，19生日に手術を施行，神経芽腫であった極めて稀な症例がこのシリーズで認められた。[6]本例については別に詳細に報告する。

〔結語〕

私共は現在までに出生前に診断された外科的新生児21例を経験し，19例に手術を施行したが，出生前診断は概して新生児外科の術前後管理を容易にすると考える。この報告ではこれらの内，示唆に富む興味ある2，3の症例にも述べた。

〔文　献〕

1)　Mitsutake, K., et al.: Prenatal diagnosis of fetal abdominal masses by real—time ultrasound. Kurume Med. J., 28: 329—343, 1981.

2)　石松順嗣，他：Hydrometrocolpos の1例とその出生前超音波所見。周産期医学，15：1429—1432，1985。

3) 富田哲生,他：小児外科における出生前診断の経験とその意義について。小児外科，19：175—182，1987。
4) 篠田文博，他：CCAM の超音波所見。日本超音波医学会講演集，283—284，1985。
5) Claves, L. & Baker, J.L. : Spontaneous reslolution of maternal hydramnions in CCAM of the lung. Antenatal ultrasound features. Brit. J. Obste & Gynecol., 90 : 1065—1068, 1983.
6) 坂田葉子，他：胎児エコーで発見された副腎嚢腫を呈した先天性神経芽腫の 1 例。小児科診療，49：459—462，1986。

検索用テキスト OCR(光学的文字認識)ソフト使用
論文の一部ですが、認識率の関係で誤字が含まれる場合があります

〔はじめに〕

超音波診断技術が向上し,出生直後に救命的手術の対象となる新生児が胎生期に診断されるようになってき,新生児外科はその様相を変えようとしている。私共が現在までに経験したこのような症例は 21 例である。今回はこれらの内,示唆に富む興味ある 2,3 の症例について報告する。