昭和６２年度厚生省心身障害研究
「川崎病に関する研究」

川崎病に合併した大動脈弁閉鎖不全症の長期観察
（分担研究：川崎病心血管後遺症の追跡，管理に関する研究）

保崎純郎，清水純一，泉田直巳

要約　生後３ヶ月に川崎病に罹患して，左冠状動脈瘤と大動脈弁閉鎖不全を合併した女児を９年間観察し，その合併症が共に改善した結果を報告する。

見出し語：弁膜症，動脈瘤，長期観察

研究方法　生後３ヶ月に川崎病に罹患，発症３ヶ月後の血管造影で大動脈弁閉鎖不全を認めた例で発症９年後に再び血管造影を実施して心機能を再評価した。

結果　症例は生後３ヶ月に川崎病に罹患し，プレドニゾロンなどを投与したが，11病日から拡張期雑音が出現，19病日にはＤＩＣを生じた女児である。その後，胸部Ｘ線写真で心拡大と心電図で左室肥大所見も認めた。101病日の大動脈造影で図１の左側のごとく，Sellerの分類でⅢ度の大動脈弁閉鎖不全と右冠状動脈に小動脈瘤を認めた。

その後，アスピリン10㎎／Ｋｇ／日を服用させて外来にて経過観察をした。発症１年後より胸部Ｘ線写真の心拡大が消失しはじめ，２年後より心電図上の左室肥大所見も改善しはじめた。さらに３年後より拡張期雑音も減弱してきた。

発症９年後（９歳５カ月）の昭和６２年８月に大動脈造影を目的として入院した。胸骨左縁第３肋間でLevine Ⅱ度の高調性の拡張期雑音を聴取したが，胸部Ｘ線写真と心電図で異常所見は認めなかった。断層心エコー図では冠状動脈瘤は認めず，パルスドップラー心エコー検査では大動脈弁閉鎖不全による拡張期の乱流を認めた。

選択的冠状動脈造影では101病日に認めた小動脈瘤は消失していた。逆行性大動脈造影は図１の右側のごとくで，大動脈弁閉鎖不全の所見としては細い逆流ジェットを認めた。すなわち，Sellerの分類のⅠ度の大動脈弁閉鎖不全に改善していた。

考察　川崎病に弁膜症が合併することは比較的まれで，僧帽弁閉鎖不全症については広瀬ら[1]の報告などがある。　しかし，大動脈弁閉鎖不全合併例の報告は少なく，我々[2]と本田ら[3]の報告を含めて数例に過ぎない。本例のごとく発症９年後の造影で，大動脈弁閉鎖不全の改善を認めた報告はない。すなわち，川崎病の病初期に大動脈弁閉鎖不全を認め，それが改善した事実を確認した初めての報告と思われる。

川崎病に合併した弁膜症の病態については明らかにされていないが，本例では乳頭筋不全による

東京医科歯科大学小児科（Dept. of Pediatrics, Tokyo Medical and Dental Univ.）

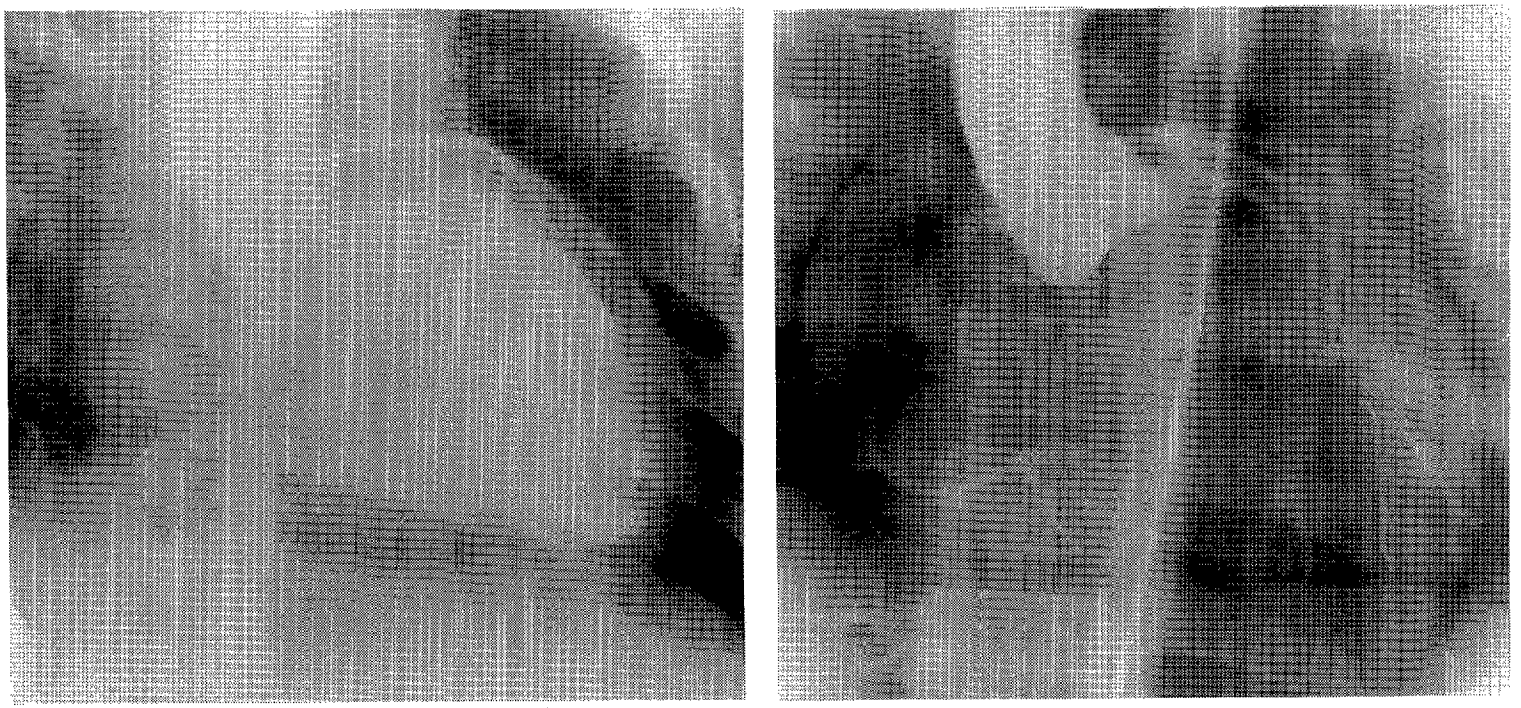

図　1　大動脈造影所見の変化

図A．101病日の大動脈造影（生後6ヶ月）
101病日の大動脈造影ではSeller分類Ⅲ度の大動脈弁閉鎖不全と右冠状動脈に小動脈瘤を認めた。

図B．発症9年後（9歳5ヶ月）の再大動脈造影
101病日に認めた小動脈瘤は消失していた。大動脈造影では，大動脈弁閉鎖不全の所見として細い逆流ジェットを認めた。すなわち，Seller分類Ⅰ度の大動脈弁閉鎖不全に改善していた。

ものでなく，病初期の症状，症状改善傾向，さらには心エコー所見などから考え弁膜炎による可能性が高いと推察される。今後本例をさらに観察し，その他の弁膜症の症例と比較検討し，川崎病に合併した弁膜症の病態を明らかにしたい。

文　献

1）広瀬瑞夫他：日児誌，79：105，1975

2）保崎純郎他：小児科臨床，34：541，1981.

3）本田憲他：日児誌，80：110，1976.

Abstract

Follow up study on the patient with aortic regurgitation due to Kawasaki disease

Junro Hosaki, Junichi Shimizu, Naomi Izumida

Follow-up arteriography nine years after the onset was performed on the patient who have aortic regurgitation and small coronary aneurysm due to Kawasaki disease by the first aortography, and the disappearance of coronary aneurysm and improvement of aortic regurgitation were observed.

検索用テキスト OCR(光学的文字認識)ソフト使用
論文の一部ですが、認識率の関係で誤字が含まれる場合があります

要約 生後3ヶ月に川崎病に罹患して,左冠状動脈瘤と大動脈弁閉鎖不全を合併した女児を9年間観察し,その合併症が共に改善した結果を報告する。