昭和62年度厚生省心身障害研究
「川崎病に関する研究」

冠状動脈瘤の長期フォローアップ
—Serial Angiographic Study—
（分担研究：川崎病心血管後遺症の追跡，管理に関する研究）

加藤裕久，井上　治，赤木禎治

要約　川崎病冠状動脈後遺症を有し，2回以上冠状動脈造影が行われている193例について検討した。動脈瘤の消退（regression）は，113例（58.5％）に認められた。その時期は約95%が発症より2年以内であった。発症より2年を経過して，明らかな異常を残す例は，不変または進行性に病変が進む例が多かった。

見出し語：川崎病，冠状動脈後遺症，長期予後

研究方法　川崎病冠状動脈後遺症の予後を検討するために，当科にて冠状動脈造影を施行した川崎病既往児661例中初回造影で異常所見が認められた225例のうち，2回以上冠状動脈造影が行われている193例について検討した。冠状動脈造影の時期は，初回造影（193例）：42±21病日，第2回造影（193例）：15.4±6.6病月，第3回造影（37例）：45.5±19.6病月，第4回造影（15例）：83.1±32.8病月であった。

結果　第2回造影で異常を残していたのは，193例中87例（45.1％）で106例は造影上冠状動脈瘤は消退（regression）していた。この87例中37例に第3回造影を施行5例はregressionが認められたが32例は異常が残存していた。第4回造影は15例に行い13例は異常を残していた。

第2回造影における異常所見を図1に示す。動脈瘤のみが30例と最も多く，また軽度拡張や壁の不整のみといったregression傾向を示す例もあるが，動脈瘤に狭窄病変を合併してくる例や，閉塞やその後の再疎通など進行している例も多く認められる。

次に第3回造影を行った例で第2回と第3回の造影所見を比較すると（表1），第2回造影でregression傾向の強かった，軽度拡張，小動脈瘤，壁不整といった群は軽快する例が多いものの動脈瘤や動脈瘤に狭窄を合併していた群では病変部は不変または進行する例が多かった。

同様に4回の造影を行った例について，その前回の造影と対比してみると（表2），2例のregressionが認められるが，その多くは石灰化の出現や狭窄の出現，さらには狭窄の進行など病変部の進展が認められた。

次にregressionした例について冠状動脈造影で確認された時期を検討すると（表3），113例中106例（94.6%）は発症より2年以内に認められている。3年以上経過してregression し

久留米大学小児科（Dept.of Pediatrics, Kurume Univ.）

ている例も6例存在するが，これはその前回の造影所見が軽微で，その後の造影検査に対する家族の同意を得るのに時間を要した例も存在した。検討した193例について発症よりの異常残存率を見てみると(図2)，発症より18カ月の間にregressionするものの多くはそれが認められ，発症後2年を経過するとregressionする例は非常に少なかった。

図 1 川崎病冠状動脈瘤の経過

（再造影検査による検討）

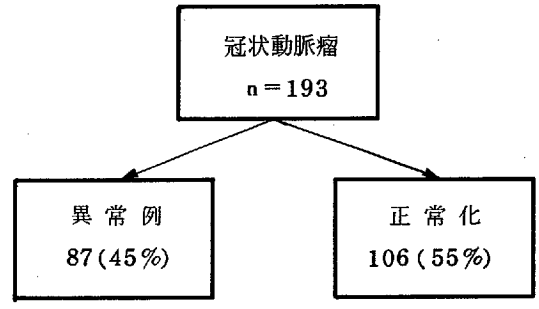

	異常例	正常化
初回造影検査（発症より3カ月以内）		
再造影検査（初回造影後6～18カ月）		
再造影所見		
冠状動脈		
正常化（regress）	0	106
軽度拡張	10	0
動脈壁の不整	4	0
動脈瘤のみ	30	0
動脈瘤＋壁の不整	10	0
動脈瘤＋狭窄	23	0
有意狭窄，閉塞のみ	10	0
左心室		
壁運動異常	8	1
駆出率低下（EF＜0.6）	2	0

（久留米大学）

表　1　　3回造影施行例における造影所見

第2回造影所見	第3回造影所見	
軽度拡張，小動脈瘤　（10例）	正常化	（3例）
	壁不整	（1例）
	軽度拡張	（3例）
	小動脈瘤＋石灰化	（2例）
	狭窄	（1例）
壁不整（1例）	正常化	（1例）
動脈瘤（14例）	正常化	（1例）
	軽度拡張	（1例）
	動脈瘤	（8例）
	動脈瘤＋石灰化	（2例）
	動脈瘤＋狭窄	（1例）
	動脈瘤＋狭窄＋石灰化	（1例）
動脈瘤，軽度拡張＋壁不整（2例）	正常化	（1例）
	軽度拡張＋壁不整	（1例）
動脈瘤＋狭窄（8例）	動脈瘤	（1例）
	動脈瘤＋壁不整	（1例）
	動脈瘤＋狭窄	（1例）
	動脈瘤＋狭窄進行	（5例）
狭窄（2例）	狭窄	（2例）

表　2　　4回造影施行例における造影所見

第3回造影所見		第4回造影所見	
小動脈瘤	（1例）	軽度拡張＋狭窄	（1例）
壁不整	（1例）	正常化	（1例）
動脈瘤	（5例）	動脈瘤	（1例）
		動脈瘤＋石灰化	（2例）
		動脈瘤＋狭窄	（2例）
動脈瘤＋狭窄	（6例）	動脈瘤＋狭窄	（2例）
		動脈瘤＋狭窄進行	（3例）
		動脈瘤＋狭窄＋石灰化	（1例）
狭窄	（2例）	正常化	（1例）
		壁不整	（1例）

図 2　冠状動脈異常の残存率

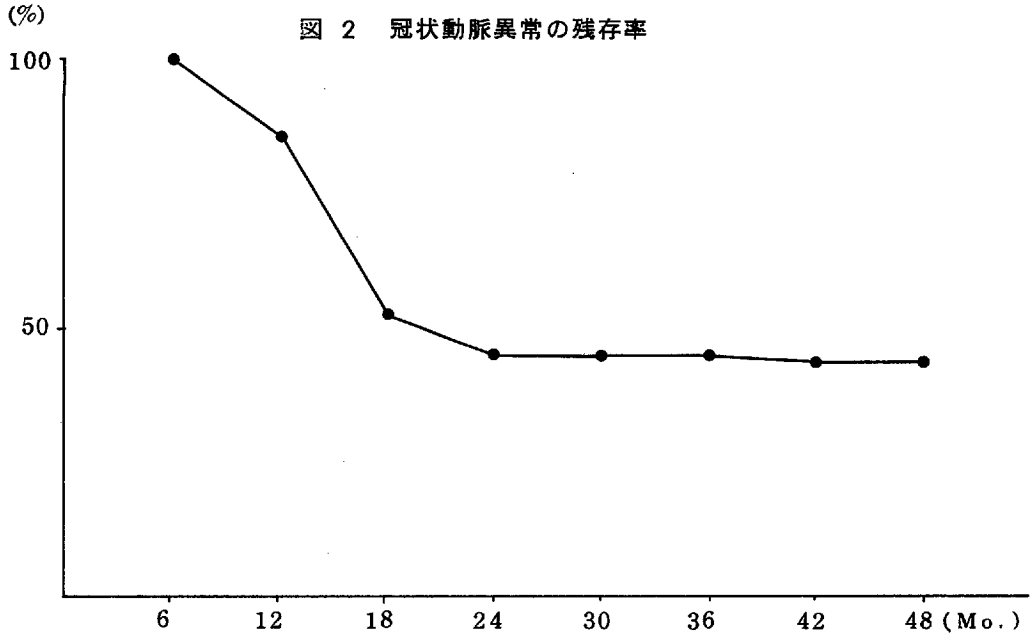

表 3　Regressionが確認された事期

n：113例

12カ月以内	27例（23.9％）
18カ月以内	64例（56.6％）
24カ月以内	16例（14.2％）
36カ月以上	6例（5.3％）

（40カ月，55カ月，56カ月，66カ月，97カ月，101カ月）

まとめ　1）川崎病冠状動脈後遺症を有し2回以上冠状動脈造影が行われている193例について検討した。2）regressionは113例（58.5％）に認められた。3）regressionの時期はその94.6％が発症より2年以内に認められた。4）発症より2年を経過して，明らかな異常を残す例はregressionするものは少なく，不変または進行性に病変が進む例が多かった。

文　献

1）Hirohisa Kato et al.: Fate of coronary artery aneurysms in Kawasaki disease: Serial coronary angiography and long-term follow-up study: Am J Cardiol, 49, 1758, 1982.

2）Atsuko Suzuki et al.: Coronary arterial lesions of Kawasaki disease: Cardiac catheterization findings of 1100 cases: Pediatr Cardiol, 7, 3, 1986

Abstract

Long-term follow-up of coronary arterial lesions in Kawasaki disease: Serial angiographic study.

Hirohisa Kato, Osamu Inoue, Teiji Akagi

We analized 193 cases with Kawasaki disease who had had coronary artery aneurysms just after the acute stage of the illness and in which serial coronary angiographies more than two times were performed. The regression of coronary artery aneurysms were recognized in 113 of 193 cases(58.5%). In 107 of these 113 cases (94.6%), the regression of coronary artery aneurysms were confirmed within two years of illness by serial coronary angiography. The coronary lesions, which persisted for more than two years of illness, tend to progress to the stenotic or ischemic lesions.

検索用テキスト OCR(光学的文字認識)ソフト使用
論文の一部ですが、認識率の関係で誤字が含まれる場合があります

要約 川崎病冠状動脈後遺症を有し,2 回以上冠状動脈造影が行われている 193 例について検討した。動脈瘤の消退(regression)は,113 例(58.5%)に認められた。その時期は約 95%が発症より 2 年以内であった。発症より 2 年を経過して,明らかな異常を残す例は,不変または進行性に病変が進む例が多かった。