昭和６２年度厚生省心身障害研究
「川崎病に関する研究」

川崎病に対する外科的治療の早期および遠隔期成績
（分担研究：川崎病心血管後遺症の追跡，管理に関する研究）

遠藤真弘

要約　川崎病の後遺症としての重症虚血性心疾患に対する外科治療の追跡，管理について検討した。手術法により分類した。(1)僧帽弁閉鎖不全に対する手術　(2)Vineberg変法　(3)静脈グラフトによるCABG　(4)内胸動脈によるCABG　(5)内膜摘除術＋瘤縫縮術。について長期予後を検討した。

見出し語：　CABG，MVR，内膜摘除術

研究方法と結果　1973年に初めて川崎病の心血管後遺症に対する手術を施行して以来，種々の手術の遠隔成績について検討した。

(1)　僧帽弁閉鎖不全に対する手術

(a)　僧帽弁置換術

１１才の乳頭筋不全症候群によるSellers分類Ⅳ度のMRに対し，生体弁によるMVRを施行したが，２年目に弁石灰化にて再弁置換を要した。小児期の生体弁は不良であることが判明した。本症例は21才時，PVEの為，３回目の弁置換を要した。

(b)　僧帽弁形成術

乳頭筋不全症候群で後尖の後交連側の限局性のSellers分類Ⅱ度の逆流に対し，Kayの方法による形成術を施行し，４年を経過するが順調である。

(2)　Vineberg変法

15年前に自己大伏在静脈にVineberg変法を６才患児に施行したが，現在生存中である。しかしながら，手術の効果というより，本症特有のきわめて発達する側副血行によると思われる。

(3)　静脈グラフトによるCABG

７例に１０本の静脈グラフトによるCABGを施行し，術直後のグラフト造影で開存率100％であった。又，静脈グラフトを造設したnative coronaryは完全閉塞となり，静脈グラフトのみで生存する様になった。遠隔期で術後３年，６カ月，４カ月に突然死を認め，２例の剖検で，静脈グラフトの著明な内膜肥厚による内腔狭窄を認めた。いずれの症例も６才以下，体重20Kg以下であり，この時期の静脈グラフトによるCABGの限界を認めた。

(4)　内胸動脈グラフトによるCABG

３例に両側内胸動脈によるRCA，LADへのCABGを施行し，術直後のグラフト造影により開存率は100％であり，native coronaryの病変も不変であることが静脈グラフトと異った。しかしながら，３例中，１例の６才児の内胸動脈グ

東京女子医大，日本心臓血圧研究所循環器外科（Dept. of Surgery, the Heart Institute Japan, Tokyo Women's Medical College）

ラフトは著しく細く，開存を認めるものの流量としては軽微と思われる症例があり，遠隔期の動向がまたれる。

(5) 径冠動脈瘤・内膜摘除

LMTの巨大瘤を伴うLMT 95%狭窄例に対し瘤を切開し，狭窄部の内膜摘除と瘤縫縮術を合せ施行した6才児がある（図1）。新しい術式であり，希望がもてる術式と思われる。

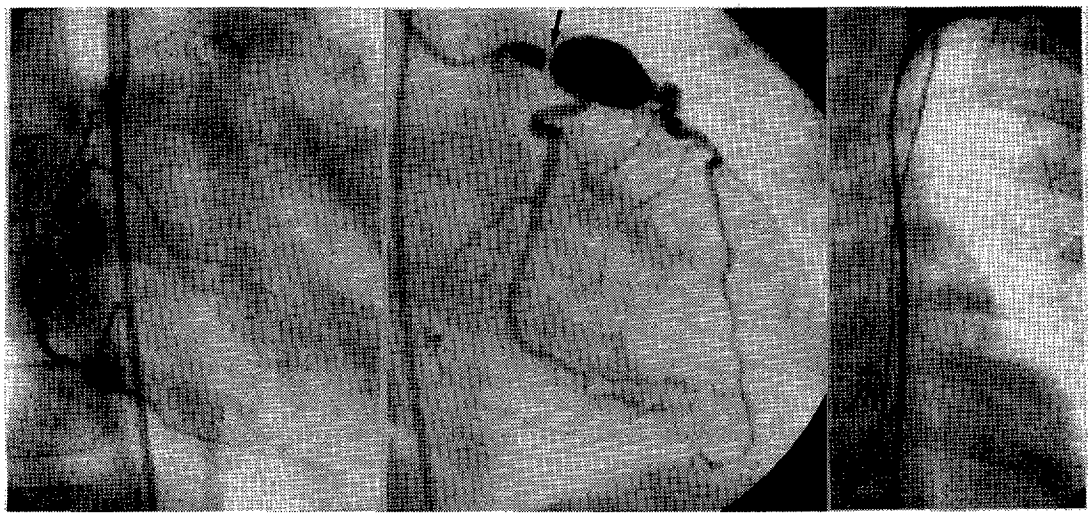

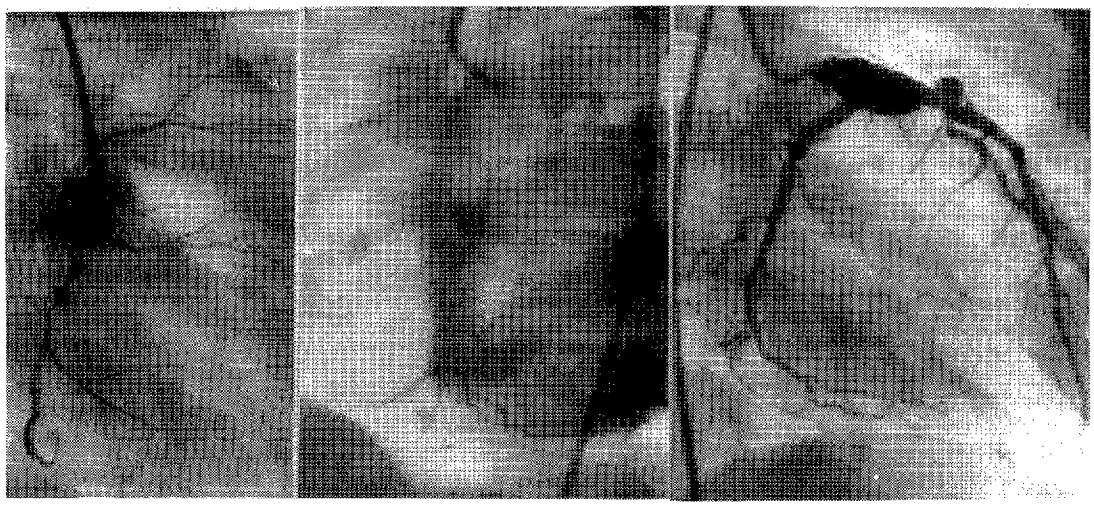

図 1

Abstract

Early results and long term follow up study after coronary surgery for Kawasaki disease

Masahiro Endo

Patients (under 6 year old and 20kg weight) with CABG using vein grafts were poor prognosis. However, patients with CABG using relative large IMA grafts were good prognosis.

A case of 6-year old boy underwent a new surgical techniques (trans-coronary aneurysm approach, endarterectomy, aneurysmorrhaphy).

検索用テキスト OCR(光学的文字認識)ソフト使用
論文の一部ですが、認識率の関係で誤字が含まれる場合があります

要約 川崎病の後遺症としての重症虚血性心疾患に対する外科治療の追跡,管理について検討した。手術法により分類した。(1)僧帽弁閉鎖不全に対する手術(2)Vineberg 変法(3)静脈グラフトによる CABG(4)内胸動脈による CABG(5)内膜摘除術+瘤縫縮術。について長期予後を検討した。