冠動脈瘤を伴った川崎病不全型の２症例
（分担研究：川崎病の治療法に関する研究）

児嶋　茂男[1)]，吉本　智子[1)]，播磨　良一[1)]，村上　良子[2)]，
永井利三郎[2)]，天野　晴美[2)]，佐野　哲也[3)]，小川　　実[3)]

要約　川崎病「診断の手引き」の主要６症状のうち３症状以下で冠動脈瘤形成を伴った２乳児例を経験した。１例は，生後３か月の男児で，主要症状は発疹，口唇紅潮，皮膚落屑の３症状のみで発熱は３日間と短かったが巨大冠動脈瘤，心筋虚血，大量の心膜液貯留があり重篤であった。第２８病日に哺乳力低下を主訴に入院となり，心合併症が初めて確認された。他の１例は，生後６か月の男児で，主要症状は発熱と眼球結膜の充血の２症状のみで，第１０病日に発熱，咳嗽を主訴に入院となりのちに中等度の左冠動脈瘤を形成した。２例とも血液検査では，炎症所見が強く川崎病らしかった。不全型での心合併症の見落しを避けるためには，外見上の症状が軽くても，血液検査を行ない，炎症所見の強い場合は積極的に断層心エコー検査を行なうべきである。

見出し語：川崎病不全型，冠動脈瘤，断層心エコー図

研究目的　川崎病の主要６症状のうち３症状以下で冠動脈瘤を合併した２例の乳児を経験したので報告し，川崎病不全型における心合併症の見落としを避けるための注意点，方針の確立を目的とした。

症例呈示　症例１（図１）：３か月の男児，主訴は哺乳力低下で第２８病日に入院となった。現病歴は，昭和６１年５月３日から発熱し，発熱期間は２日プラス１日の合計３日間程度で発疹および口唇の紅潮が伴った。近医を受診したが川崎病らしくないとのことで経過観察されその後の発熱もなく元気に経過し，途中１日間くらいの発疹と発熱が出たが２３病日頃より手足の皮膚の落屑とともに下痢が始まった。２８病日に哺乳力低下とtachycardiaで県立西宮病院に入院となった。入院時所見は，顔色不良，心拍数１５０／min，肝脾を２－３横指触知した。この例は，主要６症状のうち発疹と口唇の紅潮および皮膚の落屑の３症状のみであった。入院時の血液検査では，CRPの４＋，赤沈１時間値７４と高度亢進があり，さらにretrospective にみて近医で施行された１２病日の検査でもＷＢＣ25000と増多とともにＣＲＰの強陽性があったことから，血液所見からは川崎病らしいものであった。３１病日の胸部レ線では心拡大が著明で（図２），心エコーでは

1）明和病院小児科（Dep. of Pediatrics, Meiwa Hospital
2）県立西宮病院小児科（Dep. of Pediatrics, Nishinomiya Prefectural Hospital）
3）大阪大学医学部小児科（Dep. of Pediatrics, Osaka Univesity School of Medicine）

J.H.　3M　男児　主訴：哺乳力低下　主要症状 3/6

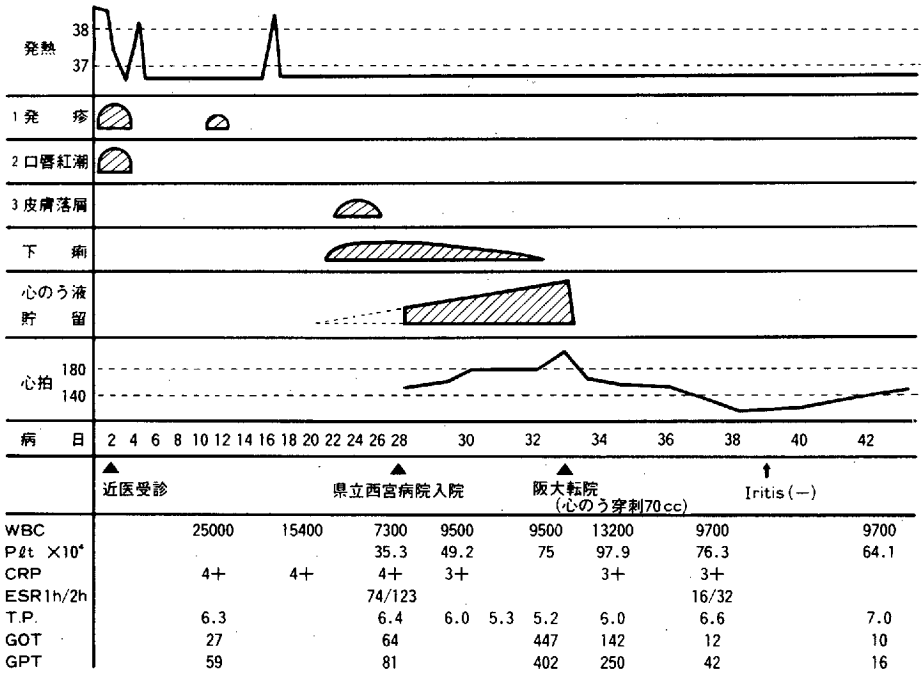

図　1

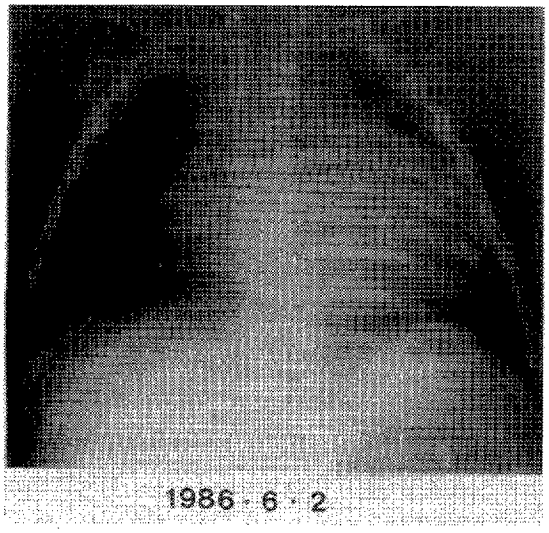

図　2

心膜液の貯留を認め（図３），左右冠動脈の起始部には巨大冠動脈瘤を認めた（図４）。心電図ではⅡ,Ⅲ,aVFの深いQ波とＳＴの上昇，Ｖ１からＶ５のＳＴの低下があった（図５）。第６２病日の冠動脈造影では，右冠動脈に巨大な動脈瘤と瘤内血栓およびその末梢の閉塞が確められ，左冠動脈もＬＡＤの瘤後の９０％の狭窄があり，LCXからの側副血行路の発達が著明であった。（図6）。

症例２（図７）：６か月の男児，主訴は発熱と咳嗽，現病歴は，感冒様症状の先行とともに昭和６２年１０月２４日から３９度Ｃの発熱が１日１回出現し，咳も増強し近医にて加療を受けていたが解熱せず，第１０病日当科へ紹介され入院となった。入院時所見では，発熱のほかには眼球結膜の軽度の充血があっただけであった。この例は，主要症状のうち発熱２０日間と眼球結膜充血の２症状のみであり，虹彩炎もなかった。血液検査で

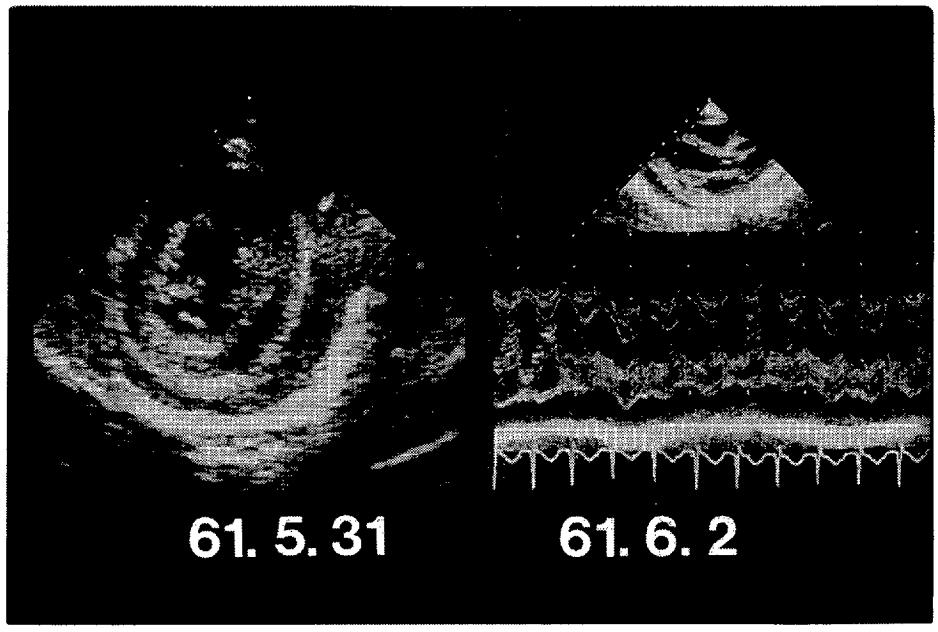

図 3

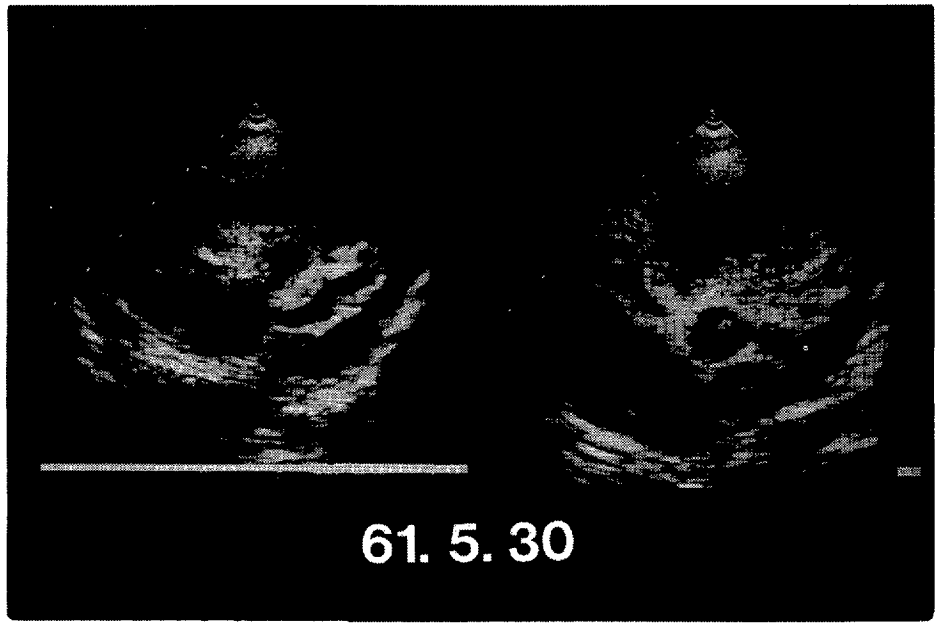

図 4

Case H.J.

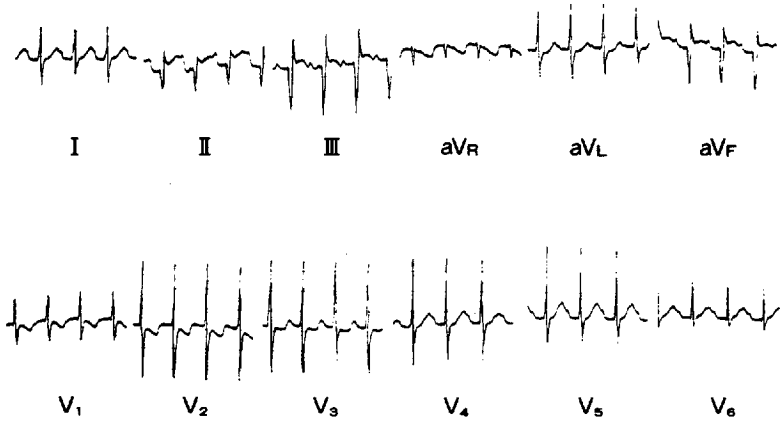

〈第31病日〉

図 5

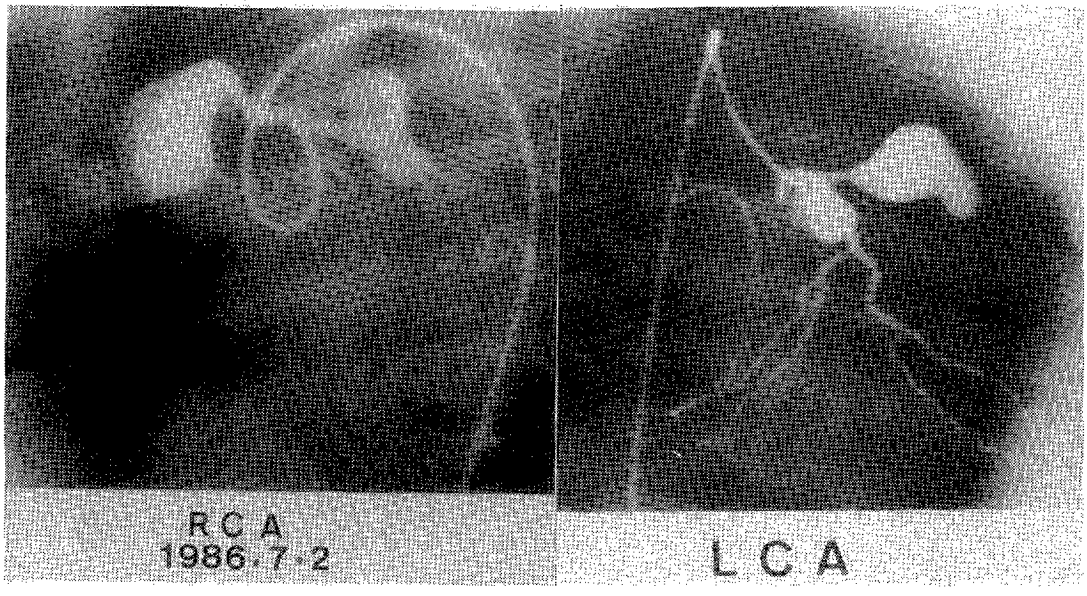

図 6

K.T.　6M　男児　主訴：発熱，咳嗽　主要症状 2/6

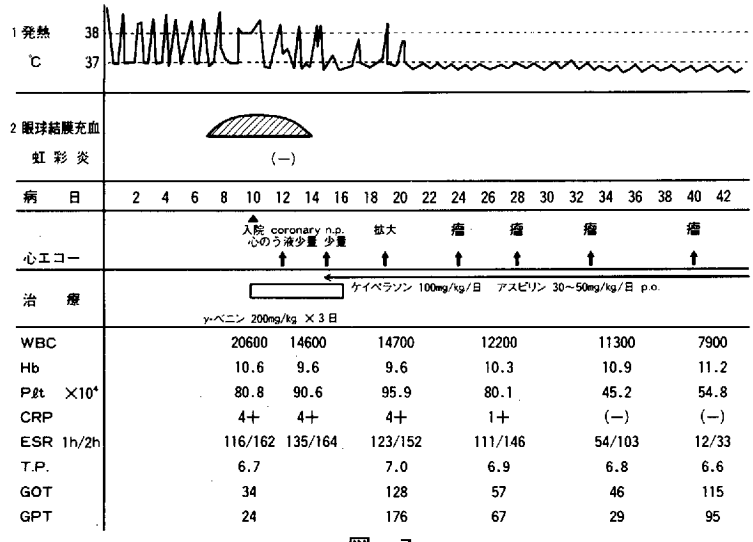

図　7

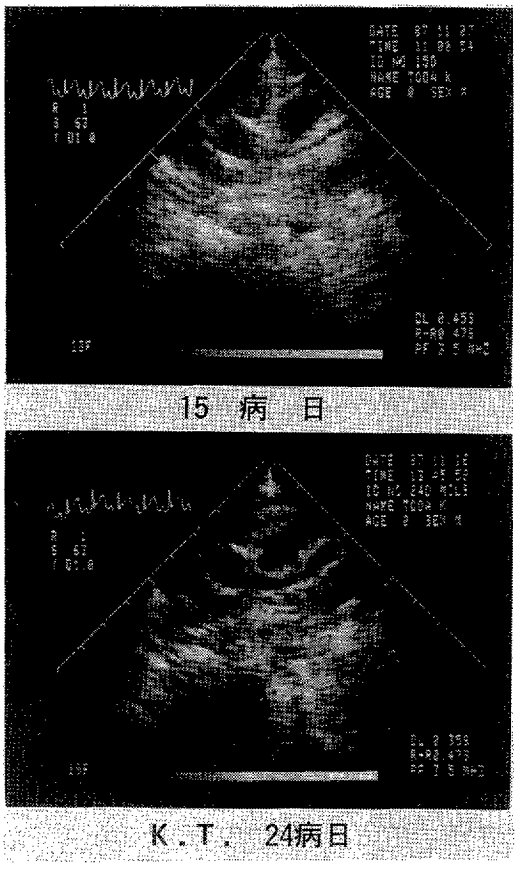

図　8

は，白血球増多，貧血，血小板増多，赤沈の高度亢進を認め，川崎病らしかった。胸部レ線では肺炎等の所見もなく，咽頭培養では常在菌のみで髄液検査では細胞数１５３／３（単核球６０％），培養（－）であった。心エコーでは，急性期初期にごく少量の心膜液の貯留と１９病日頃より冠動脈の拡大が始まり，中等度の冠動脈瘤を形成した。図８は急性期の左冠動脈像を示す。１５病日では著変ないが２４病日では６－７㎜大の動脈瘤を形成した。第８２病日でも６㎜大の動脈瘤を残している。右冠動脈には瘤の形成はなかった。冠動脈造影は未施行である。

考察　川崎病の診断は，現在改訂４版では主要症状５つ以上伴えば，あるいは４症状でも経過中に冠動脈瘤が確認され他の疾患が除外されれば確定できるとされている。しかしながら実際の臨床上では主要症状の揃わない"不全型"も多く，また非典型的な経過をとる川崎病も報告[1]されている。このような不全型も川崎病でないわけではなく最も重要な心合併症を生ずる可能性は十分考えられ，むしろその頻度は高いという報告[2]もある。したが

って診断に慎重を要する不全型での心合併症の見逃しをいかに避けるかは難しい事柄であるが今後も重要な問題と思われる。

不全型でも長期の発熱に発疹がともないのちに指先からの膜様剝離が生ずるといった川崎病の基本的な症状があれば疑いの眼をもってみられるので断層心エコー検査が行なわれる可能性は高い。しかし我々の症例1は発熱期間が短く一度元気な時期があったため川崎病らしくないと判断され心エコー検査は急性期に行なわれなかった。また発熱もなく急性期の炎症所見も軽度にもかかわらず冠動脈瘤を合併した報告[3]もある。これらの例を考慮すると不全型全てに発病早期から心エコー検査をすることが理想であろうがこれにも限界があると思われる。

したがって我々の不全型に対する方針は,

1) まず川崎病不全型の疑いの眼をもつ。

2) 外見上軽症の不全型でも急性期から血液検査を行ない,他疾患を除外するとともに川崎病らしい高度の炎症所見かどうかをみる。補助診断として,虹彩炎[4]の有無や髄液検査をする。

3) 血液炎症所見が中等度以上であれば川崎病に準じて積極的に心エコー検査を行なうべきである。

4) 特に1歳未満の乳児では家族によく説明し入院を原則として経過をみながら心精査を進めていく。

以上が適切な治療の遅れを防ぎ患児の重篤化を未然に防ぐための考え方かと思われる。

文 献

1) 藤巻わかえ他:冠動脈瘤を形成し突然死した川崎病の非典型的経過例. 日児誌91:719-724,1987.

2) 宮田市郎他:非典型的な経過をとり,冠動脈瘤を形成した川崎病の2例.小児診50:1202-1206,1987.

3) 深澤満他:川崎病不全型.Prog.Med.8:91-95,1988.

4) 播磨良一他:川崎病の虹彩炎について—出現頻度および冠動脈瘤との関連—.Prog.Med.5:159-164,1985.

Abstract

Two Cases of Atypical Kawasaki Disease with Coronary Aneurysms

Shigeo Kojima[1], Tomoko Yoshimoto[1], Yoshikazu Harima[1], Yoshiko Murakami[2], Risaburo Nagai[2], Harumi Amano[2], Tetsuya Sano[3] and Minoru Ogawa[3]

Two cases of atypical Kawasaki disease with coronary aneurysms were reported.Case 1: A 3-month-old infant boy, whose chief complaint was poor milk intake and tachycardia, was admitted on the 28th day of illness. He had a 3-day history of fever and fulfilled only 3 items (exanthema, reddening of lips and membranous desqamation) of the diagnostic criteria of Kawasaki disease. On admission, two-dimensional echocardiogram demonstrated bilateral giant coronary aneurysms, myocardial ishemia and massive pericardial effusion. Case 2:A 6-month-old infant boy, whose

chief complaint was fever and cough, was admitted on the 10th day of illness. He fulfilled only 2 diagnostic criteria (fever and conjunctival congestion),and on the 19th day left coronary aneurysm was detected by echocardiography.

In the laboratory findings, severe inflamatory signs were found in these two cases.

In order to find coronary artery lesions in atypical Kawasaki disease, blood examinations and two-dimensional echocardiography should be performed frequently in early stage of disease.

検索用テキスト OCR(光学的文字認識)ソフト使用
論文の一部ですが、認識率の関係で誤字が含まれる場合があります

要約 川崎病「診断の手引き」の主要 6 症状のうち 3 症状以下で冠動脈瘤形成を伴った 2 乳児例経験した。1 例は,生後 3 か月の男児で,主要症状は発疹,口唇紅潮, 皮膚落屑の 3 症状のみで発熱は 3 日間と短かったが巨大冠動脈瘤,心筋虚血,大量の心膜液貯留があり重篤であった。第 28 病目に哺乳力低下を主訴に入院となり,心合併症が初めて確認された。他の 1 例は,生後 6 か月の男児で,主要症状は発熱と眼球結膜の充血の 2 症状のみで,第 10 病目に発熱,咳嗽を主訴に入院となりのちに中等度の左冠動脈瘤を形成した。2 例とも血液検査では,炎症所見が強く川崎病らしかった。不全型での心合併症の見落しを避けるためには,外見上の症状が軽くても,血液検査を行ない,炎症所見の強い場合は積極的に断層心エコー検査を行なうべきである。