胎児期より経過を追跡しえた外科的心疾患の２例
先天性完全房室ブロック症例と
肺動脈閉鎖を合併したエプスタイン奇形
(分担研究：新生児外科的疾患に関する総合的研究)

里見元義，神田　進，※高尾篤良

要約：昭和60年１月より昭和63年２月まで91例の胎児エコーを施行し、内２例に外科的疾患が発見された。先天性完全房室ブロックの症例は妊娠26週から追跡し出生後にペースメーカー植え込み術を施行した。エプスタイン奇形の症例は肺動脈エコーと肺動脈血流が確認できないこと、卵円孔の右左短絡が増加していることから肺動脈閉鎖の合併を出生前に正しく診断することができた。

見出し語：先天性完全房室ブロックと肺動脈閉鎖を伴ったエプスタイン奇形の２例を胎児期に正確に診断し循環器専門医の待機のもとに分娩せしめることに成功したのでこれらの症例を報告する。

症例１．　R．H．

主訴：胎児徐脈、**母親**：33歳１回経妊１回経産

妊娠分娩歴：29歳、前回妊娠時35週で胎内死亡

妊娠28週で胎児不整脈を認め、胎児水腫で死産

現病歴：昭和62年２月16日（24週５日）他院にて胎児不整脈を指摘された。昭和62年２月28日（26週５日）初診時胎児エコーにて先天性完全房室ブロックと診断され、昭和62年３月６日(27週５日）東京女子医大周産期センターへ紹介され母体搬送入院。**入院後経過**：入院時胎児心エコー図にて大きな心形態異常の存在は否定され、完全房室ブロックの診断が確定された。胎児心臓横経ＦＣＴＤ45㎜と拡大を示し心嚢液、胸水、腹水は認めなかった（図１）。　心房拍数は108／分に対し心室拍数は60／分であった（図２）。　ドプラエコー図を用いると心室拍数が容易に計測された（図３）。

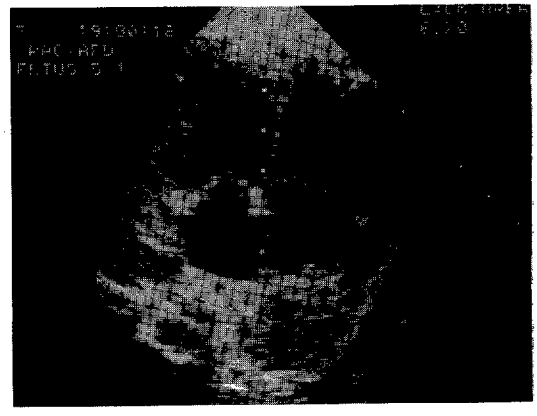

図１：症例１の胎児心エコー図

所属：東京女子医科大学附属心臓血圧研究所、循環器小児科　※教授

以後、連日、胎児心横径、心房拍数、心室拍数、の計測と心嚢液、胸水、腹水の有無を観察した。図4に心房拍数、心室拍数、心横径の経時的変化を示した。3月16日(29週1日)、母体の抗核抗体陽性、抗DNA抗体は80倍であった。5月15日(37週6日)6時39分循環器小児科および循環器小児外科医が待機の上男児を出生。体重3712g, Apgar score 9点 **出生後経過**：出生後の心電図で完全房室ブロックの診断を確定し(図5)胸部レントゲン写真では心胸廓比80%と著明な心拡大を認めた(図6a)。進行性に肝腫大を認めたため、イソプロテレノールの持続点滴静注を開始したが有効な心拍数の増加はみられず、心室性期外収縮が多発したためイソプロテレノールの持続は不可能となり、断層心エコー図下に経臍静脈的にペーシングカテーテルを右心室内へ挿入し1次的ペーシングを行なった。一旦心胸廓比の減少を認めたもののペーシングレートを減少してくると再び心不全症状が出現したため、生後10日目永久式ペースメーカー植え込み術を施行した。その結果心胸廓比は著明に減少した(図6(b))。



図2：症例1のMモード心エコー図

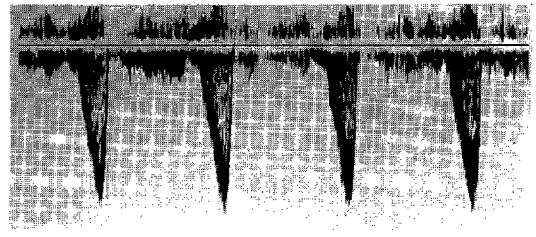

図3：症例1のドプラーエコー図

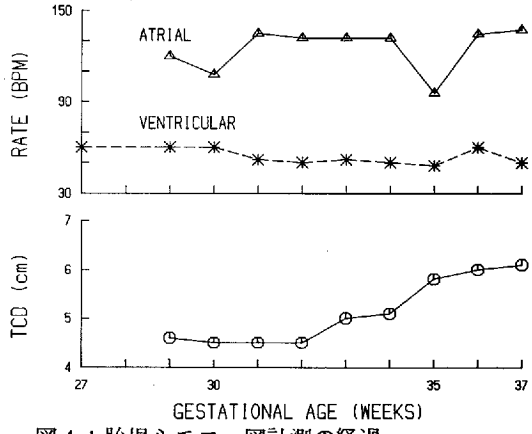

図4：胎児心エコー図計測の経過

図5：出生後の心電図

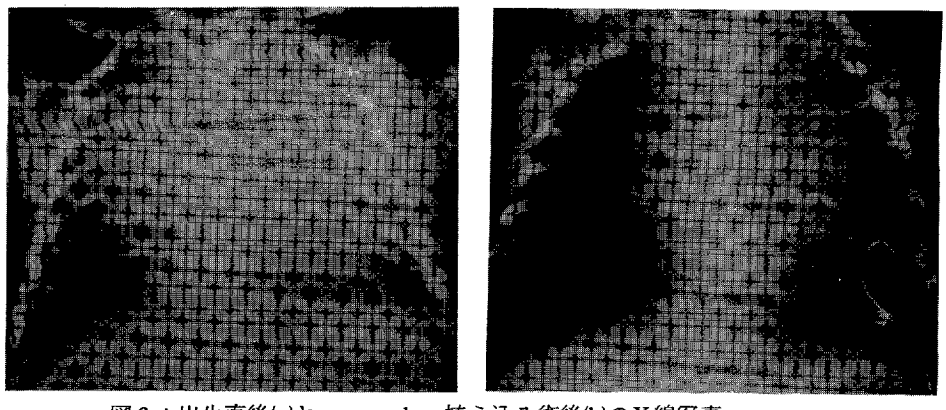

図6：出生直後(a)とpacemaker植え込み術後(b)のX線写真

症例2. M. K.

主訴：右心房拡大、**母親**：26歳、初産、**現病歴**：在胎29週5日、某病院産科で検診時に右心房の拡大を認められ、東京女子医大周産期センター産科へ紹介され、在胎34週時心臓血圧研究所へ紹介される。**胎児心エコー図所見**：四腔断面では巨大な右心房を認め、断面を頭側へ傾けていくと左心室から大動脈への経路が描出される。しかしさらに断面を傾けても右室流出路から肺動脈への経路に明らかな肺動脈弁および主肺動脈の腔を認めることはできなかった。三尖弁中隔尖は僧帽弁よりも心尖側に付着するPlasteringの所見を認めた(図7)。カラードプラ心エコー図では右心房後壁まで達する大量の三尖弁閉鎖不全を認めた。しかしカラードプラ法でも右室流出路から肺動脈の経路にカラーシグナルを検出することはできなかった。連続波ドプラ法を用いて、三尖弁逆流の最大血流速度を測定したところ3.0 m／sが記録され、これより胎児の右心室圧は40－50mmHgでることが推定された(図8)。パルスドプラエコー図のサンプルボリュームを卵円孔の中心に設定して観察した血流パターンでは、連続性の右左短絡を示していた(図9)。以上より、肺動脈閉鎖または重症の狭窄を伴ったエプスタイン奇形と胎内診断した。在胎36週：前期破水し、プロスタグランディンが準備され、循環器小児科および循環器小児外科の医師が待機のもとに出生。出生時体重2804 g、女児、Apgar score 7点。Cleft lip を認め、四肢末端にチアノーゼを認めた。生直後の胸部レントゲン写真(図10)ではCTR85%で著明な右房拡大が認められた。断層心エコー図で肺動脈閉鎖を伴ったエプスタイン奇形の診断が確定された。

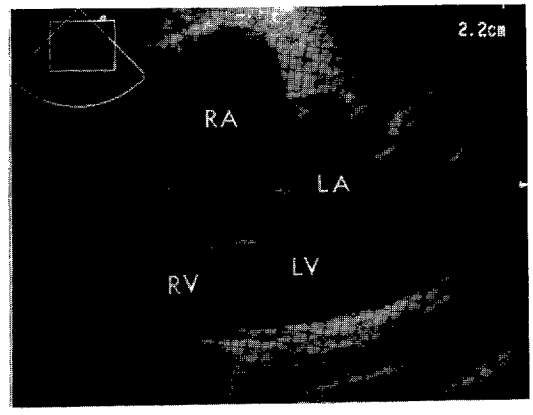

図7：症例2の胎児心エコー図

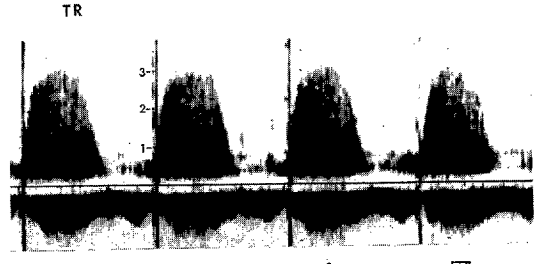

図8：三尖弁閉鎖不全のドプラーエコー図

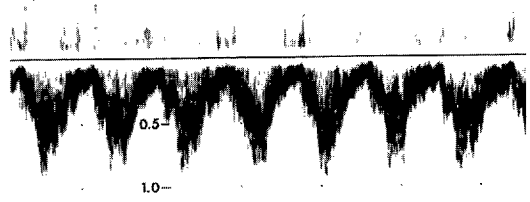

図9：心房間交通のパルスドプラーエコー図

図10：出生直後の胸部レントゲン写真

検索用テキスト OCR(光学的文字認識)ソフト使用
論文の一部ですが、認識率の関係で誤字が含まれる場合があります

要約:昭和60年1月より昭和63年2月まで91例の胎児エコーを施行し、内2例に外科的疾患が発見された。先天性完全房室ブロックの症例は妊娠26週から追跡し出生後にペースメーカー植え込み術を施行した。エプスタイン奇形の症例は肺動脈エコーと肺動脈血流が確認できないこと、卵円孔の右左短絡が増加していることから肺動脈閉鎖の合併を出生前に正しく診断することができた。