逆流腎症の DMSA による検討

矢崎雄彦，野々田　亨，千原　克，河口信治，上田典司

（要約）9例の逆流腎症と，4例の尿路感染症患児にDMSAによる腎シンチグラムを施行した。scarring の存在が疑われる患側腎におけるDMSA摂取率は，存在しないと思われる健側腎に比し有意に低値を示した。逆流防止手術後のDMSA scan所見とIVP所見は，良く一致していた。またDMSA scan所見が診断上重要であった症例を提示し，IVP，レノグラム所見と比較し，その臨床的意義を検討し有用性を確認した。

(key words)　逆流腎症，^{99m}Tc-DMSA scan

【研究方法】 膀胱尿管逆流（VUR）を有し，経過観察または逆流防止手術を施行した9例，およびVUR を有さない尿路感染症(UTI) 4例に，^{99m}Tc-dimercaptosuccinic acid（DMSA）scan を施行し，その有用性を検討するとともに，DMSA scan所見が診断上特に有用であった症例を提示し，DMSA scan所見とIVP，レノグラム所見との相違を検討した。対象13例の年齢は，1～14歳（平均6.0±3.3歳），男児5例，女児8例である。全例 ^{99m}Tc-DMSAによる腎シンチグラムを施行し，その摂取率を測定した。DMSA scanには，日立RC-1C-1635LDγカメラを使用し，ADACシステムⅣによりデータ処理を行なった。レノグラムは^{131}I-hippran を使用した。VURの grade および腎組織所見は国際分類によった。

【結　果】 発見動機はVURを有する群では，UTI 3例，chance proteinuria 3例，夜尿2例，腹部打撲1例である。VUR を有さない群では，発熱3例，肉眼的血尿1例であった。初診時尿所見では，蛋白尿，血尿，白血球尿のいずれかを認めた症例は，13例中10例（77％）であった。尿培養では13例中11例(85%)で有意の細菌尿を認めた。VUR を認めた症例のうち6例は，片側，もくしは両側にⅢ度以上の逆流を有し，いずれも逆流防止手術を施行した。逆流を有する症例のうち3例は片側，もしくは両側にⅠ度の逆流を有し，逆流防止手術を施行せず経過観察を行なった（表1）。

表1　症例の概要

症例	性	発症時年令(Y)	発見動機	尿所見 蛋白	RBC	WBC	尿培養(菌数)	VUR L	VUR R
1	M	8	夜尿	−	0	0	0	Ⅳ	Ⅲ
2	F	6	UTI	++	0	多数	10^5<	Ⅲ	Ⅳ
3	F	6	chance	±	0	35-40	10^5<	Ⅲ	Ⅲ
4	F	8	UTI	±	0	多数	10^5<	Ⅲ	Ⅲ
5	F	6	chance	+	0	0	10^5<	−	Ⅲ
6	M	1	UTI	+	15-20	8-10	10^5<	−	Ⅲ
7	F	4	夜尿	−	0	0	10^5<	Ⅰ	Ⅰ
8	F	14	腹部打撲	++	多数	0	10^5<	−	Ⅰ
9	F	9	chance	++	0	0	10^5<	Ⅰ	−
10	M	4	発熱	+	10-20	10-20	10^5<	−	−
11	F	6	熱熱	−	3-4	−	0	−	−
12	M	4	肉眼的血尿	++	多数	多数	10^6<	−	−
13	M	1.7	発熱	−	0	0	10^5<	−	−

手術前に腎組織所見を確認し得た症例は9例中5例（56％）で，focal glomerulosclerosis 2例，minimal change 3例であった。片側ま

藤田学園保健衛生大学小児科
Takehiko Yasaki, Toru Nonoda, Masaru Chihara, Shinji Kawaguchi, Norishi Ueda
Fujita Gakuen Health University

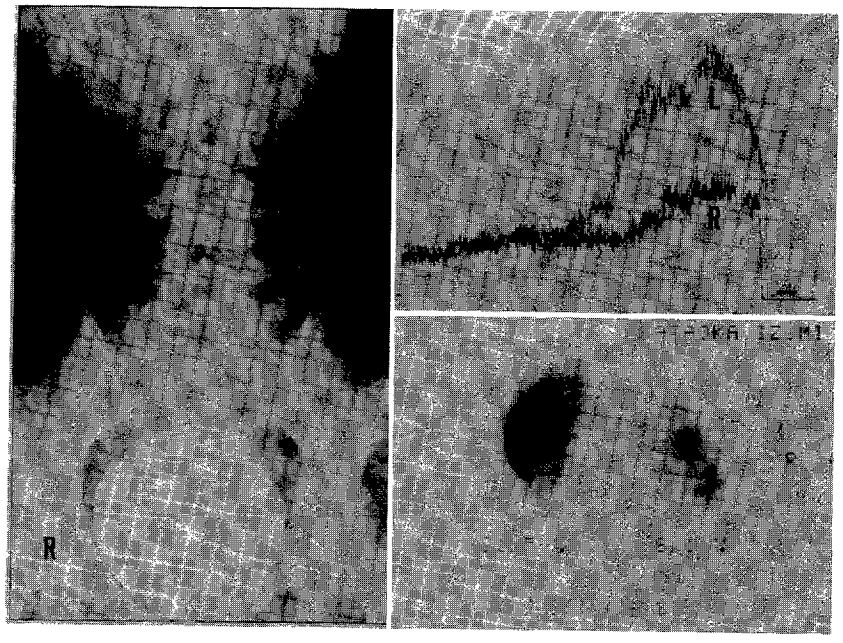

図1　症例8における逆行性膀胱造影(左)，レノグラム(右上)，^{99m}Tc-DMSA scan(右下)

たは両側にⅢ度以上の逆流を有し，逆流防止手術を施行した6例のうち，手術後VURが消失したのは5例(83%)であった。全例手術前に腎機能低下を認め，手術後腎機能の改善をみた症例は，そのうち2例(33%)で，手術後腎機能の改善を認めた症例は1例(17%)であった。逆流を有するが経過観察した症例は，全例腎機能は正常で経過した。VURを有した症例の患側におけるDMSA摂取率の平均は13.7±5.8%，VURを有した症例の健側および，尿路感染症におけるDMSA摂取率の平均は21.9±2.3%であった。VURを有した症例の患側におけるDMSA摂取率は，VURを有した症例の健側および尿路感染症におけるDMSA摂取率に比し有意に低値であった。

また13例中9例は，IVP所見とDMSA scan所見および摂取率とは，良く一致していた。しかし以下の4症例はDMSA scan所見と他の検査所見との相違を認め，DMSA scanの臨床的意義および有用性を検討するうえに重要な症例であると思われた。

【症例】症例8は，17歳女児。14歳時，腹部打撲を主訴に来院。初診時，1日蛋白尿0.7g，血尿多数を認めた。血液検査，腎機能検査は正常，尿NAG，尿β_2ミクログロブリンは正常であったが，尿培養で有意な細菌尿を認めた。抗生剤にて細菌尿は消失したが，血尿が持続するためIVP，逆行性膀胱造影(VCG)を施行。IVPは正常であったが，VCGにて右側にⅠ度のVURを認めた。レノグラムで右腎の機能低下を認めた。DMSA摂取率は同側で著明な低下を認めた(図1)。その後尿路感染症を繰り返すため，抗生剤の予防投薬を続行している。

症例11は，6歳女児。気管支喘息にて他院で経過観察中，持続する発熱を主訴に来院。初診時，検尿にて軽度の血尿を認めるのみで血液検査，腎機能検査，尿培養，尿NAG，尿β_2ミクログロブリンは正常であった。IVP，VCGを

を施行し，VCGで逆流は認めないが，IVP で左尿管の拡張と左腎上極の軽度拡張を認めた。レノグラムおよびDMSA摂取率は正常であった。現在まで，尿路感染症は証明されず，経過観察中である。

症例12は，4歳男児。肉眼的血尿を主訴に来院。初診時尿検査にて強度の蛋白尿，血尿を認め，尿培養で有意な細菌尿を認めた。血液検査で白血球の軽度上昇を認めた以外は正常で，腎機能検査も正常であった。IVP所見は正常，VCGでも逆流は認めなかった。しかしレノグラムで両側機能低下を認め，DMSA摂取率も両側で低下を示した。

症例13は，1歳7ケ月男児。発熱を主訴に来院。初診時，尿所見に異常はないが，IVPにて右水腎症を認めた。VCGでは逆流を認めなかった。尿培養で有意の細菌尿を一過性に認めた。レノグラムでは右側の排泄遅延を認めたが，DMSA摂取率は両側とも正常であった。

【考察】 逆流腎症のうち一部の症例は，現在ある各種の検査法を駆使し確実に診断し，的確な治療を行い得ても，終局的に腎不全へ移行していくことが判明している。しかし多くの症例では，膀胱尿管逆流や腎scarring の早期発見は，逆流腎症の進行阻止の第一歩となり，予後を決定する最も重要な要因である。今回われわれは，腎scarring 発見の一方法として従来より使用されている^{99m}Tc-DMSA を用いた腎シンチグラムに注目し，その所見を再検討し，本法の臨床的意義と有用性について検討した。

両側または片側にⅢ度以上のVURを有し，逆流防止手術を施行した症例および，より軽度のVURを有する症例の患側でのDMSA 摂取率が，VURを有する症例の健側に比し有意に低値であり，IVPの所見とも良く一致していたことから，前者では種々の程度の無機能部位の存在が示唆され，DMSA scan は機能的，形態的診断が同時に可能であることが示唆された。

提示した4症例では，DMSA摂取率およびscan所見が早期診断上重要であった。症例 8は片側に軽度の逆流を有するのみで，IVPでは正常像を示したが，逆流側でのレノグラムで機能低下を認めるとともに，DMSA摂取率の著明な低下を示した。IVPで萎縮は認められなかったが，DMSA scanの所見より，腎皮質における無機能部分の存在を示唆する所見と考えられた。同様に症例12は尿路感染症の症例で，VURも存在せず，IVP所見も正常であったが，DMSA摂取率の低下を示したことから，尿路感染症発症以前に，すでに腎皮質における無機能部分の存在が示唆され，早期のDMSA scan の有用性が示唆された。また症例11と13では，IVPで形態的な異常が確認されたが，DMSA摂取率は正常であり，他の検査所見などから，腎皮質における無機能部位の存在は否定的ではあるが，経過を慎重に観察すべき症例であると思われた。

1974年，Linら[1]が開発した ^{99m}Tc-DMSA は赤血球には取り込まれず，血漿蛋白と結合して腎に移行するため，糸球体ろ過により尿細管，腎盂系を同時に描出することなく，特異的に腎皮質描出する。また，initial plasma clearance の t 1/2 が 62分と比較的長く，腎の静的イメージの描出に優れている。したがって，腎機能が極めて低下した症例でも，腎のイメージが明瞭に描出されることから，現在，腎の静的イメージを得る最良の方法として普及している。

細川ら[2]は，静注された総投与量と，腎におけるカウント数，バックグランドのカウント数および腎の深さに関する放射線活性係数より，左右の腎における摂取率を求め，定量的腎機能検査法としての有用性を報告した。今回われわれも，同様の方法で摂取率を求めた。かれらは，70名の成人におけるDMSA摂取率は，左右差はなく23%であるとしている。現在われわれの施設で採用している小児の正常値も，ほぼこれと同様であった。またクレアチニン クリアランスとDMSAの総摂取率とは，極めて良く相関することから，糸球体ろ過量を反映するとしている。さらにMonsourら[3]は，DMSA による新

しいGradingの報告のなかで，scarring の部位別の頻度を検討し，IVPによるscarringの発見率に比し，DMSAによるscarringの発見率がより優れていたとしている。

従来IVP所見とDMSAを用いた腎シンチグラムの所見は，正確に一致するといわれてきた。[4] 今回のわれわれの報告でも，逆流防止手術の症例では，IVP所見とDMSA による腎シンチグラムの所見は良く一致していた。DMSAが腎皮質に特異的に集積し，クレアチニン クレアランスとの相関もあることから，腎の残存機能の推定も可能であると考えられた。また提示した症例のように，他の検査では見い出せなかった異常が，DMSAを用いた腎シンチグラムで早期に発見される可能性が示唆され，その有用性も確認され，更に適応の拡大も必要であると思われた。しかし形態異常が他の検査で発見されても，DMSAを用いた腎シンチグラムの所見が正常を示す場合，scarring の存在を完全に否定することは危険である。そのような症例に対しては，定期的に再検査を実施していくとともに，腎生検を含めた積極的な検索の必要があると思われた。

【文献】

1) Lin T. H., Khentigan A., Winchell H. S.: A ^{99m}Tc-chelate substitute for organoradiomercurial renal agents. J. Nucl. Med. 15; 34-35, 1974.

2) 細川進一，川村寿一，吉田修：シンチカメラによる腎機能検査法に関する臨床的研究（第Ⅳ報）－ ^{99m}Tc-DMSA 腎シンチグラフィーによる定量的分腎機能検査法について－，泌尿紀要，23; 653-665, 1977.

3) Monsour M., Azmy A. F., Mackenzie J. R.: Renal scarring secondary to vesicoureteric reflux. Critical assessment and new grading. Br. J. Urol. 60; 320-324, 1987.

4) Merrick M. V., Uttley W. S., Wild S. R.: The detection of pyelonephritic scarring in children by radioisotope imaging. Br. J. Radiol. 53; 544-556, 1980.

検索用テキスト OCR(光学的文字認識)ソフト使用
論文の一部ですが、認識率の関係で誤字が含まれる場合があります

(要約)9例の逆流腎症と,4例の尿路感染症患児にDMSAによる腎シニンチグラムを施行した。scarringの存在が疑われる患側腎におけるDMSA摂取率は,存在しないと思われる健側腎に比し有意に低値を示した。逆流防止手術後のDMSAscan所見とIVP所見は,良く一致していた。またDMSAscan所見が診断上重要であった症例を提示し,IVP,レノグラム所見と比較し,その臨床的意義を検討し有用性を確認した。