胎児腹壁破裂の管理
― 特にＡＢＳとの関連に関して ―
(分担研究：新生児外科的疾患に関する総合的研究)

可世木成明、石川　薫、浅田美佐、柴田　均、風戸貞之

要約：腹壁破裂は他の腹壁形成異常に比較して合併奇形、染色体異常も少なく、比較的予後良好な疾患であると考えられ、新生児外科の治療対象として良好な成績が挙げられている。しかしながら本症は予後不良な高度のＡＢＳに合併することがある。本年度当施設で診断・治療した３例の腹壁破裂の内１例は高度のＡＢＳに伴ったものであって妊娠中絶を必要とした。腹壁破裂と診断した場合、ＡＢＳに合併する可能性のあることを念頭に置き、可及的早期に鑑別診断をしておくことが重要と考えられる。

見出し語：腹壁破裂、Amniotic Band Syndrome、出生前診断、胎児超音波診断

［緒言］

胎児体壁異常は小児の外科的奇形の中では比較的頻度の高いものであり、その病態は多彩である。今年度我々は胎児の腹壁破裂３例を管理する機会を得たが、内１例は羊膜索症候群（Amniotic Band Syndrome；ＡＢＳ）に伴うものであった。腹壁破裂の管理に於いて、ＡＢＳに伴う症例は予後の点から対応が異なると考えられる。症例を提示して若干の考察を加えたい。

［症例］

症例１：初妊。妊娠28週、低子宮底長のため行った超音波断層法スクリーニングにて胎児腹壁破裂が指摘され（図１）、精査後胎児腸管蠕動及び羊水量を観察しつつ胎児成熟を待機したが、35週より早産傾向出現し入院した。36週０日頃よりNSTにて、Accerelation減少を認め、帝王切開を予定したが分娩進行し、36週４日経腟分娩となった。児は2094gm 男児であり（図２）、Apgar's Score は１分後10点であった。出生直後緊急根治術が施行され、術後は良好な経過をたどり、現在まで特に合併症、後遺症を認めていない。

症例２：初妊。妊娠33週４日切迫早産との事で近医より母体搬送された。入院時超音波断層法にて胎児下部腹壁外に腸管及び拡張した胃と思われる像を認め、Lower Selosomia を疑った。胎児成熟待機の方針で、Tocolysis を図ったが、$MgSO_4$

*名古屋第一赤十字病院産婦人科(Department of Obstetrics and Gynecology, The Japanese Red Cross Nagoya First Hospital)



図１　症例１の出生前超音波断層像

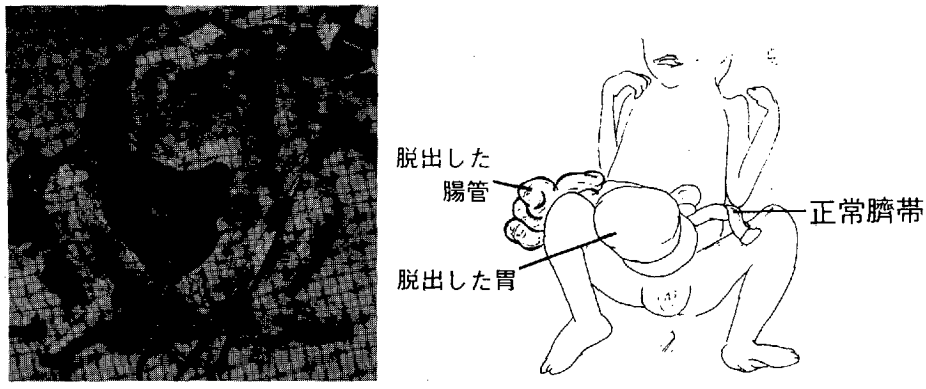

図２　症例１の新生児

にも反応せず入院当日経腟分娩となった。児は、1556gm 女児でApgar 6/9であり、出生直後に緊急根治術が施行され、術後も良好な経過をたどっている。

症例３：１経妊１経産（第１子の発育発達は正常）妊娠19週に行った超音波断層法スクリーニングにて胎児異常を指摘された。超音波断層法所見では腸管肝臓の脱出する腹壁破裂、強度の脊椎側彎（図３）及び、羊水腔内に索状陰影が認められ、羊膜索症候群と診断した。絶対的予後不良と考えられた為、患者家族にその旨説明し、妊娠20週に人工妊娠中絶術を施行した。児は190gm 女児で（図４）、超音波所見と同様の羊膜索症候群の構造異常が認められた。

［考察］

腹壁破裂は他の腹壁形成異常に比較して合併奇形、染色体異常も少なく、術後の呼吸管理が進歩した今日、比較的予後良好な疾患であると考えられるようになっている。しかし、Omphalocele、腹壁破裂を合併し易いものとして予後不良の羊膜索症候群（ＡＢＳ）があることも忘れてはならない。発生学的には腹壁破裂は体壁形成期に中胚葉の発生が妨げられた結果、外胚葉（羊膜）が吸収されることにより起るとされている。また、ABS

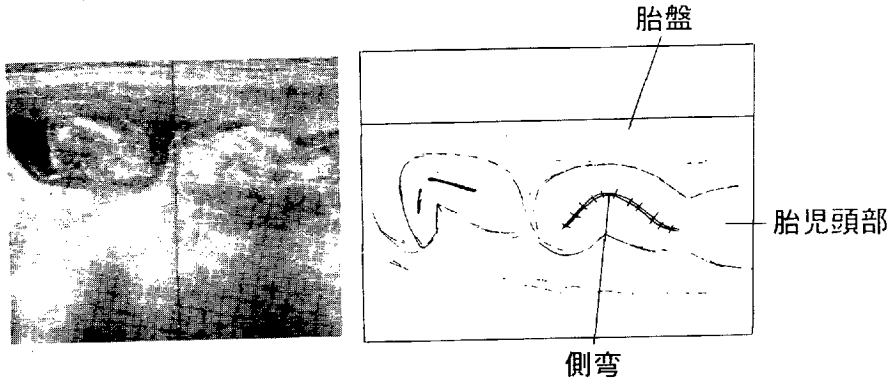

図３　症例３の超音波断層像

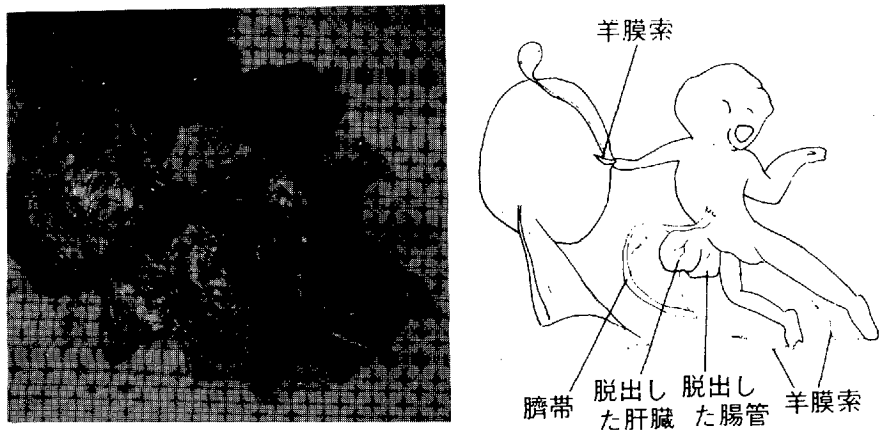

図４　症例３の死産児

は妊娠初期に羊膜が破綻することにより起り、その時期により脊柱側彎、四肢の欠損および変形等多彩な病型を呈するが、腹壁および胸壁の欠損を伴うことも多い。今年度当院において、我々は、ＡＢＳを２例経験したが、１例は本稿症例３の腹壁破裂合併例であり、他の１例はOmphalocele合併例であった。超音波断層法による出生前診断については、腹壁破裂は胎児体壁外に浮遊する腸管像により比較的容易に診断可能であるが、重要なことはそのような像を見た際に予後不良な高度のＡＢＳに合併することがあるのを念頭に置き、羊膜索や他のＡＢＳに合併する側彎や四肢の変形、欠損等の奇形を詳細に検索することである。軽度のＡＢＳの出生前超音波診断は時に困難なことがあるが、腹壁破裂を伴うような高度の症例の場合には注意深い検索により診断可能と考えられる。このようなＡＢＳ例では interruption の適応となることを考えれば、この鑑別診断については可及的早い時期にされることが望ましい。従って、腹壁破裂と診断した場合、ＡＢＳに合併する可能性のあることを念頭に置き、可及的早期に鑑別診断をしておくことが重要と考えられた。

検索用テキスト OCR(光学的文字認識)ソフト使用
論文の一部ですが、認識率の関係で誤字が含まれる場合があります

要約:腹壁破裂は他の腹壁形成異常に比較して合併奇形、染色体異常も少なく、比較的予後良好な疾患であると考えられ、新生児外科の治療対象として良好な成績が挙げられている。しかしながら本症は予後不良な高度のABSに合併することがある。本年度当施設で診断・治療した3例の腹壁破裂の内1例は高度のABSに伴ったものであって妊娠中絶を必要とした。腹壁破裂と診断した場合、ABS に合併する可能性のあることを念頭に置き、可及的早期に鑑別診断をしておくことが重要と考えられる。