平成元年度厚生省心身障害研究
「代謝疾患・内分泌疾患等のマス・スクリーニング，
進行阻止及び長期管理に関する研究」

クレチン症の脳発達 ―MRIによる検討―

（分担研究：現行マススクリーニング対象疾患の精査上の問題点に関する研究）

白川悦久，橋本俊顕，黒田泰弘

要約　徳島県におけるクレチン症マススクリーニングの実施状況および精査・管理上の問題点を検討した。昭和56年度から昭和63年までの集計でスクリーニング総数82,076名，要精検者27名，クレチン症患者9名（男3，女6；発見頻度1／9,120名）であった。クレチン症患者8例中6例で大腿骨遠位骨端核は出現していたが，5例では骨皮質は薄く，辺縁は不明瞭であった。クレチン症の1例において生後26日（1−T_4投与後5日）に施行したMRIでは，T_1強調像で内包後脚，視床外側部が高信号を示し，髄鞘化が生じていると考えられた。同一症例の1歳1カ月時のMRIでは，T_2強調像で大脳白質，灰白質のコントラストがやや不良であり，髄鞘化の軽度遅延がみられた。本例のDQは98であったが，TSH高値，骨成熟遅延も認められ，1−T_4の投与方法および効果判定の指標に関する問題点が提起された。MRIによる中枢神経系の解析はクレチン症患児，とくに乳幼児の脳発達の程度，および推移の判定のための形態学的な指標として有用である可能性が考えられる。

見出し語：クレチン症，新生児マススクリーニング，中枢神経系髄鞘化，MRI

研究目的　徳島県におけるクレチン症マススクリーニングの実施状況を分析し，精査・管理状況とその問題点を検討した。とくにクレチン症における脳発達の形態学的評価法としてMRIの有用性について検討した。

結果　徳島県ではクレチン症マススクリーニングが昭和56年より開始された。昭和63年度までの集計ではスクリーニング総数82,076名であり，要精検者27名，クレチン症患者9名（男3，女6；発見頻度1／9,120名）であった（表1）.

クレチン症患者8例中6例に大腿骨遠位骨端核（DFC）は出現していたが，症例7を除いて骨皮質は薄く，辺縁は不明瞭であった。症例1, 3, 4, 6は他院で観察されている。症例5はクレチン症とダウン症候群の合併例で3歳7カ月よりインスリン依存型糖尿病を併発した。津守・稲毛式発達指数（DQ）は1歳時88であった。

症例9について新生児期と1歳時にMRIを

徳島大学小児科（Dep. of Pediatrics, Tokushima Univ.）

検討した。経過の概略：母親妊娠中異常なく，在胎38週経腟分娩で出生。Apgar score 1 分後6点，5分後10点であった。新生児黄疸強く（光線療法2日間），大泉門大，矢状縫合離開し，哺乳力・啼泣力は弱かった。年末出生のため生後16日に初回検査され，TSH 160 μU/mℓ以上，T_4低値のため，生後20日に精査された。チェックリストで4点（黄疸遷延，臍ヘルニア，体重増加不良，嗄声），DFCは未出現であった。生後20日より1−T_4 30 μg（10μg/kg）/日を投与開始した。生後9カ月時，1−T_4 40μg/日服用で血中T_4 15.2μg/dl，T_3 1.70ng/mℓ，TSH 5.2μU/mℓとeuthyroid状態を維持していた（表1，図1）．1歳1カ月時，1−T_4 40μg/日服用で血中T_4 16.8 μg/dℓ，T_3 1.65ng/mℓ，f−T_4 1.81ng/dℓ，f−T_3 4.61pg/mℓを示したが，TSHは65.6μU/mℓと高値を示した（図1）．本症例の1歳1カ月時のDQは98であったが，骨年齢は3カ月と遅延していた。

症例9の生後26日（1−T_4投与後5日）のMRIでは，T_1強調像で内包後脚，視床外側部が高信号を示し，髄鞘化が生じていると考えられた（図2−a）)．1歳1カ月時のT_2強調像で後角の脳室周囲に高信号部分がみられた。また，白質，灰白質のコントラストがやや不良であり，髄鞘化の軽度遅延があると考えられた（図2−b））．対照とした精神運動発達の正常な小児の1歳3カ月時のMRIでは，T_2強調像で白質，灰白質の区別が明瞭となってきており，髄鞘化が順調に進んでいることをうかがわせた（図2−c））．

考察　中島らは「マススクリーニングで発見された先天性甲状腺機能低下症患児における精神神経学的予後全国調査成績」の報告の中で，WISC−RによるIQ検査は平均88.6と予想外に低く，その原因として，1)胎生期のホルモン欠乏が強いこと，2)治療開始日が遅いこと，3)1−T_4投与量が少なかった可能性を推定している[1]。脳の発達に関して，水素原子の縦緩和時間（T_1），横緩和時間（T_2）の測定は髄鞘化の完成度や水分含量の変化を数量化できる可能性がある[2]。したがって，MRIの解析はクレチン症患児の，とくに乳幼児期の脳発達の程度，および推移の判定のための一つの指標として有用である可能性が考えられる[3]。

症例9では，新生児期に髄鞘化がみられ，1−T_4 40μg/日服用によりeuthyroid状態が続いていた。1歳1カ月時，DQは98であったが，TSH高値，骨成熟遅延，中枢神経系髄鞘化の軽度遅延がみられた。このように本症例は1−T_4の投与量，増量の時期，効果判定の指標などに関する問題点を提起した。また，MRIによる中枢神経系の髄鞘化の判定には，今後年齢の合った正常対象，およびクレチン症の多数例のデータの蓄積ならびに解析が必要と考えられる。

文　献

1)中島博徳ら：マススクリーニングで発見された先天性甲状腺機能低下症患児における精神神経学的予後全国調査：日児会誌，93，2011−2016，1989.

2)井上佑一：脳の発達とMRI：日本小児神経学会編，小児神経学の進歩第18集，東京；診断と治療社，28−39，1989.

3)Alves, C., et al.：Changes in brain maturation detected by magnetic resonance imaging in congenital hypothyroidism：J. Pediatr., 115, 600−603, 1989.

表1 徳島県におけるクレチン症患者の概要

症例	生年月日 (昭和)	性	TSH(μU/ml) 乾燥ロ紙血液 初回	第2回	初回精密検査 TSH μU/ml	T4 μg/dl	T3 ng/ml	DFC Score		9−12ヵ月時検査 TSH μU/ml	T4 μg/dl	T3 ng/ml	I-T4 μg/day	DQ
1 MY	56. 9.19	女	160		600	3.4	0.74	2x3	4	3.3	10.7	1.65	60	113
2 MT	58. 3. 3	女	80<	80<	475	3.2	1.83	0	3	4.9	10.4	1.66	45	104
3 MT	58.12.29	女	54		241	3.1	1.92	4x5	1				50	
4 SN	59. 9.23	女	180		275	<2		2x3	5	2.9	11.8	1.25	55	
5 MS	59.11.22	女	35	117	226	<2	1.17	3x5	3	3.4	9.3	1.77	40	88
				(T4)										
6 JO	63. 5.27	男	28	115 (0.7)										
7 SK	63.10. 3	女	35	52 (9.5)	80	11.9	2.02	5x8	0	15.9	17.3	1.79	50	110
8 TT	63.10. 9	男	31	74 (2.9)	22	10.7	2.04	3x5	0	4.0	16.9	1.68	30	106
9 MT	63.12.24	男	160<	(0.5)	1080	1.2	0.36	0	4	5.4	15.2	1.70	40	98

図1 症例9（MT）の臨床経過

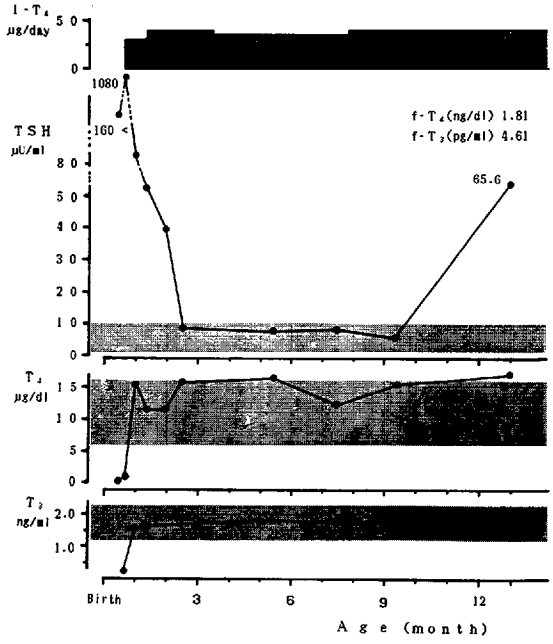

図2 M R I

a）症例 9（生後26日）：T_1 強調像

b）症例 9（1歳1ヵ月）：T_2 強調像

c）対照小児（1歳3ヵ月）：T_2 強調像

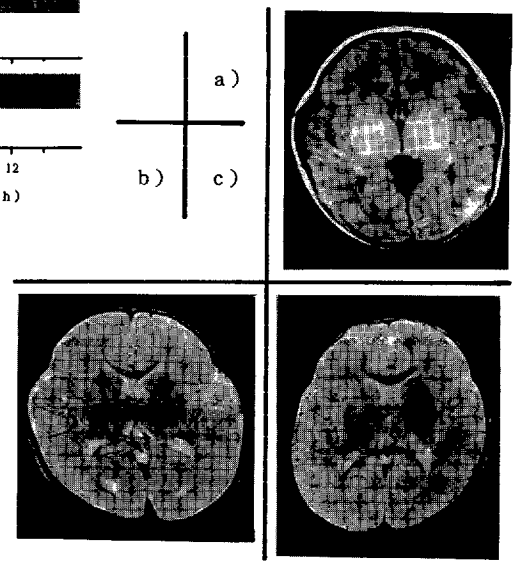

検索用テキスト OCR(光学的文字認識)ソフト使用
論文の一部ですが、認識率の関係で誤字が含まれる場合があります

要約 徳島県におけるクレチン症マススクリーニングの実施状況および精査・管理上の問題点を検討した。昭和 56 年度から昭和 63 年までの集計でスクリーニング総数 82,076 名,要精検者 27 名,クレチン症患者 9 名(男 3,女 6;発見頻度 1/9,120 名)であった。クレチン症患者 8 例中 6 例で大腿骨遠位骨端核は出現していたが,5 例では骨皮質は薄く,辺縁は不明瞭であった。クレチン症の 1 例において生後 26 日(1-T4 投与後 5 日)に施行した MRI では,T1 強調像で内包後脚,視床外側部が高信号を示し,髄鞘化が生じていると考えられた。同一症例の 1 歳 1 ヵ月時の MRI では,T2 強調像で大脳白質,灰白質のコントラストがやや不良であり,髄鞘化の軽度遅延がみられた。本例の DQ は 98 であったが,TSH 高値,骨成熟遅延も認められ,1-T4 の投与方法および効果判定の指標に関する問題点が提起された。MRI による中枢神経系の解析はクレチン症患児,とくに乳幼児の脳発達の程度,および推移の判定のための形態学的な指標として有用である可能性が考えられる。