血清中TNF-α値、IL-6活性およびICAM-1値の著名な上昇を呈した巨大冠動脈瘤合併例（川崎病3兄弟例）

松原知代[1]、古川　漸[1]、井埜利博[1]、
藪田敬次郎[1]、朴　仁三[2]

要約：　3兄弟でのべ4回の川崎病を発症し、また巨大冠動脈瘤を併発した第3子が血清中TNF-α、IL-6、ICAM-1値の著名な高値を呈した1家系について報告した。本症例からも川崎病では冠動脈病変の発展にｻｲﾄｶｲﾝおよび細胞間接着因子の重要性が示唆された。

見出し語：　川崎病、巨大冠動脈瘤、3兄弟例、血清中TNF-α、IL-6 、ICAM-1値、HLA

著者らは川崎病(KD)の急性期に血清中のｻｲﾄｶｲﾝﾚﾍﾞﾙが上昇し、また冠動脈病変合併例では非合併例に比しこれらのｻｲﾄｶｲﾝﾚﾍﾞﾙがより高値を示すことについて報告した。その中で血清中tumor necrosis factor(TNF-α)値，interleukin 6(IL-6)およびintercellular adhesion molecule 1

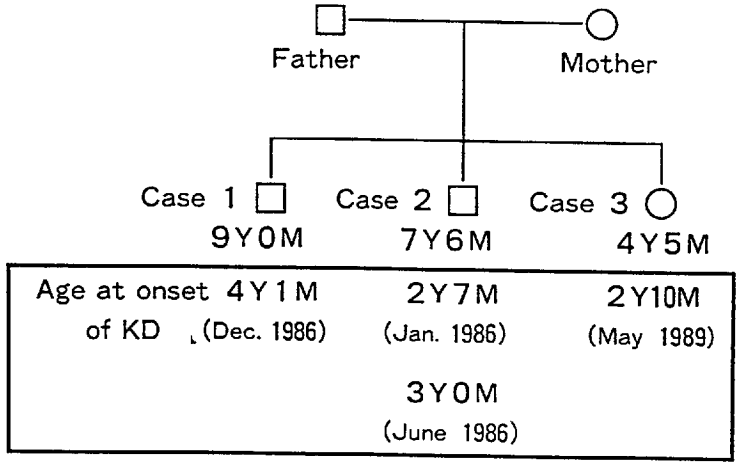

図１．３兄弟の家系図。

1順天堂大学小児科
2東京女子医科大学循環器小児科

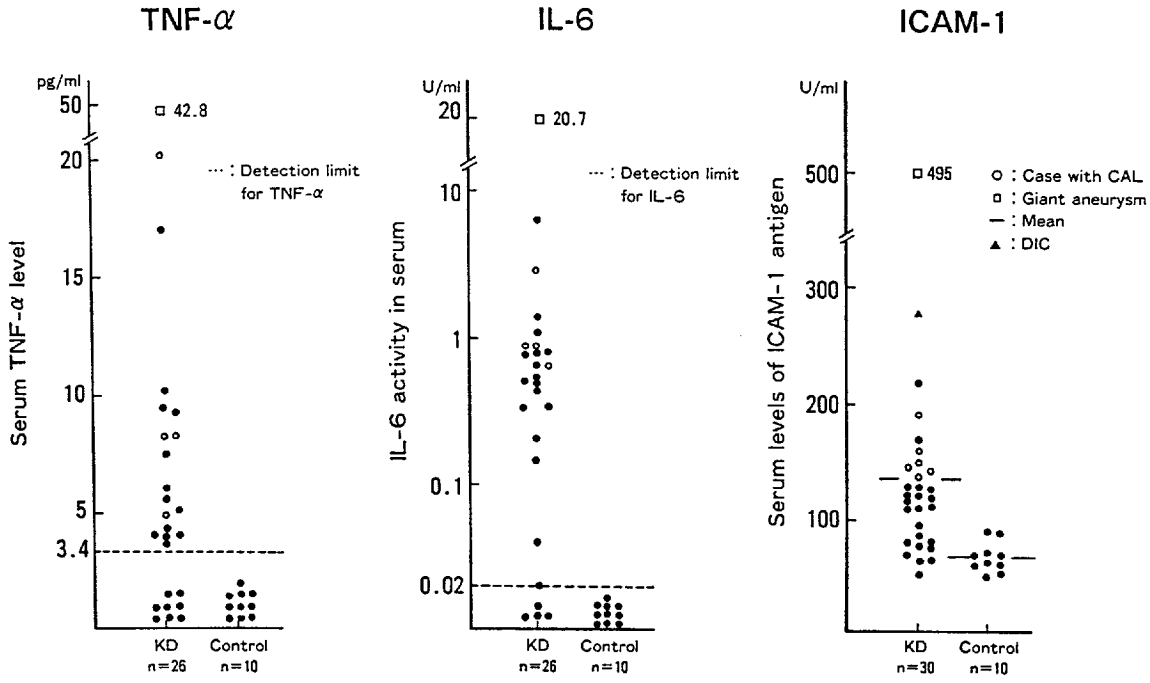

図２．KD急性期の血清中TNF-α値、IL-6活性，ICAM-1値。本症例（Case3）は四角印で示す。

(ICAM-1)値が著明に高値を示した症例は巨大冠動脈瘤合併例であった。そしてこの患児の家族歴では兄2人もKDに罹患していた。この3兄弟例について報告する。図1に兄弟の現在の年令およびKD発症時の年令を示す。3兄弟は1986年1月から1989年5月の間にKDを発症し関連病院に入院した症例で、何れもｱｽﾋﾟﾘﾝ単独治療例である。

1)症例1:9才男児。1986年12月(4才11ｶ月)発症。第4病日入院、第6病日で解熱した順調経過例であった。

2)症例2:7才6カ月男児。再発例である。1回目は1986年1月(2才7カ月)発症，第5病日で入院、第7病日で解熱、経過中に左冠動脈4mmの一過性拡大がみられた。2回目は1986年6月(3才)発症、第6病日で入院し、第15病日で解熱、両側冠動脈に5mmの一過性拡大がみられた。

3)症例3:4才5カ月女児。1989年5月(2才10カ月)発症，第6病日入院、第17病日で解熱。第11病日から両側冠動脈拡大がみられ、第27病日に最大9mmの両側冠動脈瘤がみられた。1990年11月(発症1年6月後)に施行した選択的冠動脈造影で右7mm左4mmの冠動脈瘤がみられた。図2に川崎病急性期の血清中TNF-α、IL-6、ICAM-1値を示す。巨大冠動脈瘤を併発した症例3は何れも著明な高値を示した。

3兄弟および両親のHLAﾊﾌﾟﾛﾀｲﾌﾟを表1

に示す。3兄弟はA2,Bw46,Cw11,DRw8のﾊﾌﾟﾛﾀｲﾌﾟを父親からうけついでいた。

3兄弟でのべ4回のKDを発症し、また巨大冠動脈瘤を併発した第3子が血清中TNF-α、IL-6、ICAM-1値の著名な高値を呈した1家系について報告した。本症例からもKDでは冠動脈病変の発展にｻｲﾄｶｲﾝおよび細胞間接着因子の重要性が示唆された。

表１．3兄弟および両親のHLAﾌｪﾉﾀｲﾌﾟ

Father		Mother	
A2	A31	A24	A2
Bw46	B51	B51	B39
Cw11			Cw7
DRw8	DRw12	DR4	DR9

Case 1(9Y)		Case 2(7Y)		Case 3(4Y)	
A2	A24	A2	A24	A2	A2
Bw46	B51	Bw46	B51	Bw46	B39
Cw11		Cw11		Cw11	Cw7
DRw8	DR4	DRw8	DR4	DRw8	DR9

共通のﾊﾌﾟﾛﾀｲﾌﾟを斜線で示す。

検索用テキスト OCR(光学的文字認識)ソフト使用
論文の一部ですが、認識率の関係で誤字が含まれる場合があります

要約:3 兄弟でのべ 4 回の川崎病を発症し、また巨大冠動脈瘤を併発した第 3 子が血清中 TNF-α、IL-6、ICAN-1 値の著名な高値を呈した 1 家系について報告した。本症例からも川崎病では冠動脈病変の発展にサイトカインおよび細胞間接着因子の重要性が示唆された。