乳児期のＨＣＶ感染

藤沢知雄

要約： HCV 抗体陽性の乳児12例を検討し以下の結論が得られた。(1)乳児期のNANB型肝炎では当初の予想に反してHCV 抗体陽性率は31% と低かった。(2) HCV 抗体は経胎盤移行があり生後４か月までは陽性ある。HCV 母子感染はほぼ確実に存在し、乳児期後期に肝炎を発症する症例があり注意する必要がある。(3) HCV(HCV 抗体）の由来が説明できない症例もあった。

見出し語： HCV、母子感染、乳児期のNANB型肝炎、経胎盤移行、輸血後肝炎

周生期のHCV 感染についてはいまだに不明な点が多い。乳児期のHCV 抗体陽性例を詳細に検討するとともに、HCV 抗体陽性の妊婦から生まれた小児についてHCV 抗体を検討することは意義がある

【対象と方法】対象は乳児期のNANB型肝炎、HCV 抗体陽性の妊婦から生まれた小児５例（このうち１例はNANB型肝炎を発症）、 輸血後肝炎１例、Reye like syndrome1 例、VAHS(malignant histiocytosis?)１例、原因不明の肝機能異常１例などである。これらの症例において保存血清や現血清についてHCV 抗体を測定した。HCV 抗体はOrtho HCV Antibody test systemを用いて測定し、説明書のとうりcut off 値は３本の陰性ｺﾝﾄﾛｰﾙの平均吸光度にcut off 定数0.400 を加算し、それ以上を陽性とした。乳児期のNANB型肝炎の診断はは岡田ら（第14回、日本小児栄養消化器病学会、1987）の基準に準じて肝機能が３か月以上持続し、かついったんGPT が100U/l以上になったもの（ただし劇症肝炎例では肝機能異常の期間が３か月未満のもの含めた）。そして次のすべてが陰性ないし有意の上昇を示さず、肝炎ｳｲﾙｽ以外のｳｲﾙｽによる肝障害および各種代謝異常に伴う肝障害が否定されたもの。HBs 抗原、HBs 抗体、IgM 型HBc 抗体、IgM 型HA抗体、CMV 抗体価、単純ﾍﾙﾍﾟｽ抗体価、風疹ｳｲﾙｽ抗体価、EBｳｲﾙｽ抗体価、ﾄｷｿﾃｽﾄ。

防衛医大小児科 (Department of Pediatrics, National Defense Medical College)

【結果】乳児期にHCV 抗体が一回でも陽性であった症例を表にまとめた。乳児期のNANB型肝炎13例では１例（症例６）をのぞくと全例輸血歴はないが、この13例中HCV 抗体が陽性例は４例（30.8%）であった。この４例は表１の症例１、６、７、11である。症例６は輸血後肝炎であり新生児期に貧血があり生後18、19 日に濃厚赤血球をそれぞれ27 ml輸血し約２か月の潜伏期で肝炎を発症し、輸血後約12か月後（肝炎発症後約10か月）でHCV 抗体が陽転した。その他の乳児期のNANB型肝炎（症例１、７、11）の感染経路は１例（症例１）のみ母子感染が疑われた。そのほか（症例７、11）は感染経路は不明であった。予後は３例は自然経過で軽快したが症例11は死亡した。この症例の経過は図１に示した。生後２か月時に一過性の灰白色便がみられ、生後８か月に黄疸を伴う重症の急性肝炎（T.Bil 9.5, GOT 1772,GPT 1017,HPT 44%）で発症し、慢性肝炎から急速に肝硬変に進行し２歳６か月で肝不全で死亡した。この症例では生後８、９か月の血清（４検体）でHCV 抗体は陽性で、その後（３検体）は陰性であった。この症例ではHCV の由来は不明であるが、死亡直前まで血液製剤は投与されてない。

HCV 抗体陽性の母親から生まれた小児は症例１～５である。この母親の内訳は輸血歴のあるものは２例、肝炎の現病・既往歴のあるものは４例である。症例１は母子感染であるが、生後11か月時にGOT 124,GPT 171 で生後15か月まで肝機能異常がみられ、生後20か月時（すでに肝機能以上は改善）にHCV 抗体陽性（再検でも陽性）であったが、24、60 か月では陰性であった。症例３は肺炎で入院し肝機能以上がみられHCV 抗体が陽性であったので母親も検査したらHCV 抗体陽性であった。生後４か月時に麻疹予防のためｶﾞﾝﾏｸﾞﾛﾌﾞﾘﾝを投与されているがこれは11か月以降のHCV 抗体陽性とは無関係と判断した。症例２、４、は乳児期早期にHCV 抗体陽性で肝機能異常なく陰性化した。症例５はまだ観察期間が短く評価不能である。

その他の症例（症例８、９、10、12)については症例８は生後２か月時にReye like syndromeとなり輸血歴はあるが肝炎は発症せず生後11か月以降からHCV 抗体陽性である。症例９はCMV-IgM が陽性であるが、そのほかに知能障害、筋緊張異常、発育障害などがあり先天代謝異常とCMV 感染が疑われる。症例10は母親がHBeAb 陽性のｷｬﾘｱであり、生後24時間以内にHBIG(200IU以上／ml) を１ml 投与されておりHBIGにHCV 抗体が含まれていた可能性がある。症例12は臨床的にVirus associated hemophagocytosis syndrome(VAHS) とMalignant histiocytosis との鑑別が困難であった症例であるが血液製剤を投与する前の血清でHCV 抗体が陽性であった。この症例は生後11か月に発熱と嘔吐で入院、GOT 1005、GPT 177、LDH 6365 であり骨髄検査では赤血球や血小板を貪食するhistiocyteをみとめ多剤併用の化学療法を行ったが生後13か月で肝不全と出血で死亡した。この症例では生後11、12か月でHCV 抗体が陽性であるが生後11か月の検体は血液製剤投与前である。

【考察】周生期のHCV 感染に関しては乳児期のHCV 抗体陽性例を詳細に検討することが重要と考え検討したが、乳児期のNANB型肝炎例ではHCV 抗体陽性率は当初の予想よりはるかに低かった。しかしHCV 感染により成人でもｷｬﾘｱ化すること、STD 様感染があること、NANB型肝炎の母子感染が疑われる報告があることなどからHCV 母子感染はあると考えられる。筆者らはHCV 抗体陽性の母親から生まれた小児を検討したが５例中２例はHCV 母子感染により乳児期後期（生後11か月）に肝炎を発症したと考えられた。またHCV 抗体は経胎盤移行がみられ生後４か月までは陽性となることも知っ

た。また現時点ではHCV の由来が不明な症例もあり、HCV の関与については評価が難しい症例もあった。今後も小児のHCV 感染には慎重に検討するとともにHCV 抗体測定系自体の感度や特異性もさらに検討する必要がある。とくにHCV の母子感染についてはHCV 抗体の経胎盤移行があり抗体の検索だけでは困難であるのでHCV 感染が疑われた症例を選んでHCVｳｲﾙｽ 抗原を検出するか、PCR 法などでｳｲﾙｽｹﾞﾉﾑ を検出して判断する必要があると思う。

乳児期のHCV抗体陽性例

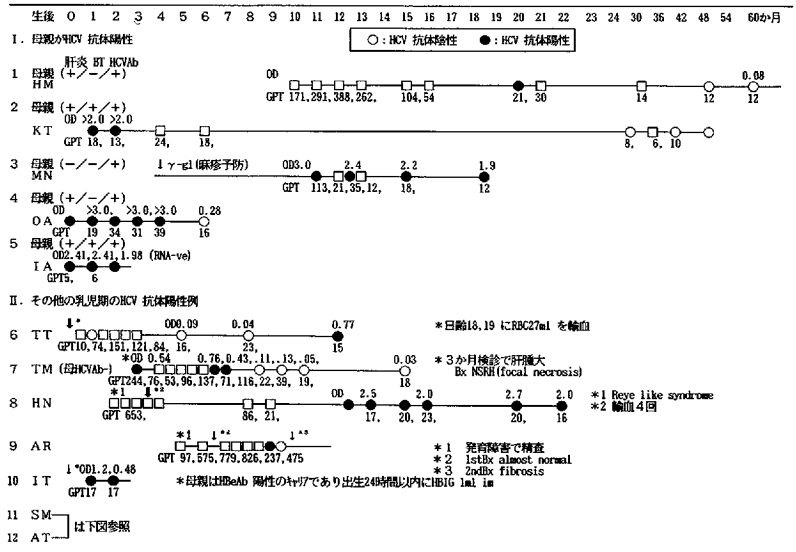

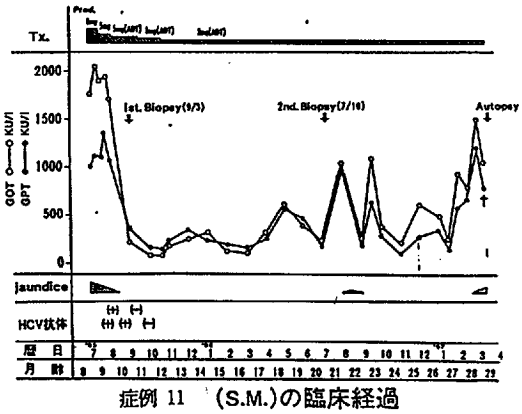

症例 11 (S.M.)の臨床経過

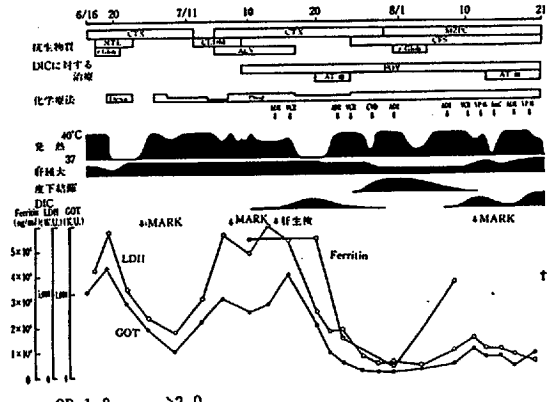

症例 12 の臨床経過

検索用テキスト OCR(光学的文字認識)ソフト使用
論文の一部ですが、認識率の関係で誤字が含まれる場合があります

要約:
HCV 抗体陽性の乳児 12 例を検討し以下の結論が得られた。(1)乳児期の NANB 型肝炎では当初の予想に反して HCV 抗体陽性率は 31%と低かった。(2)HCV 抗体は経胎盤移行があり生後 4 か月までは陽性ある。HCV 母子感染はほぼ確実に存在し、乳児期後期に肝炎を発症する症例があり注意する必要がある。(3)HCV(HCV 抗体)の由来が説明できない症例もあった。