川崎病における急性期断層心エコー図正常例の遠隔期成績

山田健一朗，小佐野　満，森川良行

要約： 川崎病の急性期2カ月間に胸部レントゲン写真，心電図，断層心エコー図上異常を認めなかった955例の遠隔期成績について検討した。遠隔期に冠動脈病変を認めた症例は4例と，まれで，いずれも軽症例であった。4例のうち最後に冠動脈病変が発見されたのは，ほぼ2年後で，繰り返し行った諸検査が正常であった例については，その後異常は認めなかった。発症後2年間，定期的検査で異常を認めなかった症例については，その後の経過観察に幅をもたせてよいのではないかと思われる。

見出し語： 川崎病，心合併症，遠隔期成績

【目的】急性期に冠動脈病変等の心合併症が出現しなかった患児の管理を行っていく上で，このような症例の遠隔期予後を知ることは重要である。第92回 日本小児科学学会総会で，川崎病の急性期に胸部レントゲン写真，心電図，断層心エコー図上異常を認めなかった症例の遠隔期予後について報告した。今回，我々はその後の経過及び新たな症例を含め検討した。

【対象及び方法】昭和53年1月1日から平成2年4月31日までに当院及び17の関連施設で川崎病と診断された1395例中，発症後2カ月間胸部レントゲン写真，心電図，断層心エコー図で異常を認めず，その後の経過を6カ月以上観察し得た955例について胸部レントゲン所見，心電図所見，断層心エコー図所見，予後を検討した。

【成績】955例中，男児が526例，女児は429例で，男女比は1.2であった。発症年齢は1カ月から16歳で，51パーセントが2歳未満，82パーセントが4歳未満で発症した（図1）。発症年度別に見ると，1982年，及び1985年から1986年に発症した症例が多く，これらの成績は全国的な統計とほぼ一致している（図2）。経過観察期間は6カ月から12年8カ月で，66パーセントは3年間，24パーセントは5年以上観察した（図3）。急性期2カ月間に無所見であった955例のうち4例は，その後心電図及び断層心エコー図所見に異常が認め

慶應義塾大学医学部小児科学教室
（Department of Pediatrics, School of Medicine, Keio University）

図 1.
発 症 年 齢

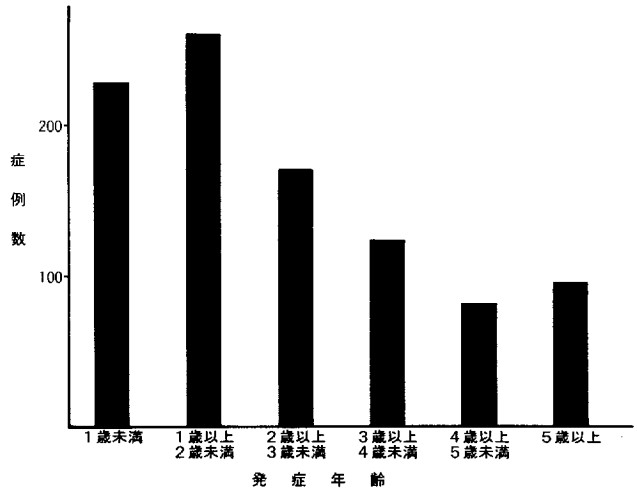

図 2.
初 発 年 度

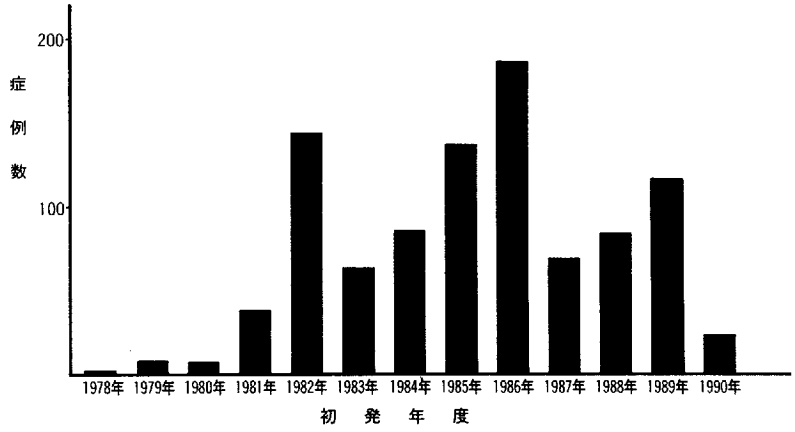

図 3.
経過観察期間と
累積症例数

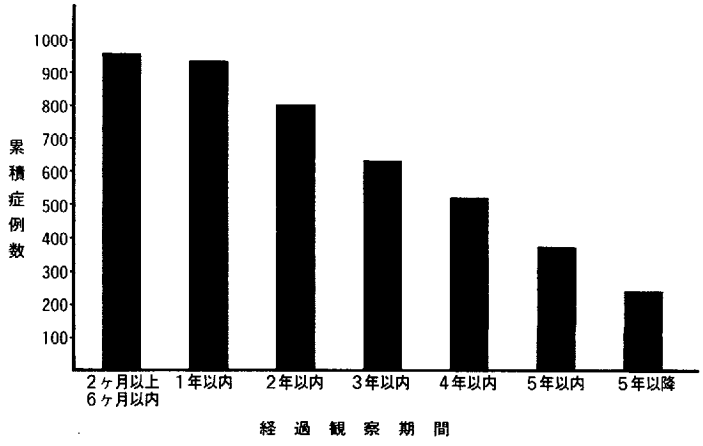

られた。4例の経過観察期間は6カ月から9年1カ月で，冠動脈病変出現時期は発症後3カ月から2年1カ月であった。冠動脈病変は3例が左冠動脈，1例が右冠動脈の軽度拡張であった。3例の左冠動脈拡張は病変出現後6カ月で心エコー図所見が正常化した。しかし，1例の右冠動脈拡張は9年1カ月を経過してもなお残存している。この症例は，発症2カ月後から心電図上，不完全右脚ブロックパターンとなったが，6カ月までは心エコー図上異常を認めていなかった。その後来院せず，発症後2年1カ月の検査で軽度の右冠動脈拡張が発見された（表1）。なお，他の症例では，胸部レントゲン写真，心電図，断層心エコー図，いずれも経過中に異常を認めず，また，死亡例はなかった。

【考按】今回，対象とした症例については，男女比，発症年齢，発症年度とも全国調査と，ほぼ同様の傾向を認めた。急性期2カ月間に胸部レントゲン写真，心電図，断層心エコー図で異常を認めなかった症例に，その後心筋梗塞などの重篤な心合併症が出現したものはなかった。急性期に異常がなく遠隔期に冠動脈病変が認められた症例は955例中4例と，むしろまれで，最終的には1例に右冠動脈の軽度拡張を残したが，他の3例は心エコー図上正常化した。これらの4例は，いずれも現在に比べ断層心エコー図の解像度が悪い時期の症例ではあるが，急性期以降も繰り返し検査を行うことで異常発見の精度を高めることができると思われる。4例のうち最後に冠動脈病変が発見されたのは，ほぼ2年後で，この間に繰り返し行った胸部レントゲン写真，心電図，断層心エコー図が正常であった951例については，その後の経過観察期間中に異常を認めなかった。したがって，発症後2年間，定期的に経過を観察し異常を認めなかった症例については，その後のチェックの時期については幅をもたせてよいのではないかと思われる。

表 1.

急性期以降に断層心エコー図で異常が出現した症例

症例	1	2	3	4
発症年度	1981年	1981年	1983年	1985年
発症時年齢	1歳10ヶ月	2歳1ヶ月	3歳6ヶ月	2歳1ヶ月
経過観察期間	9年1ヶ月	3年11ヶ月	6ヶ月	4年8ヶ月
心エコー図所見	右冠動脈起始部軽度拡張	左冠動脈前下行枝軽度拡張	左冠動脈起始部軽度拡張	左冠動脈起始部軽度拡張
冠動脈病変発見時期（発症後）	2年1ヶ月	3ヶ月	5ヶ月	9ヶ月
冠動脈病変消失時期（発症後）	消失せず	1年10ヶ月	6ヶ月	2年11ヶ月
心電図所見	発症後2ヶ月時から，不完全右脚ブロック	正常	正常	正常
胸部レントゲン所見	正常	正常	正常	正常

検索用テキスト OCR(光学的文字認識)ソフト使用
論文の一部ですが、認識率の関係で誤字が含まれる場合があります

要約:川崎病の急性期 2 ヵ月間に胸部レントゲン写真,心電図,断層心エコー図上異常を認めなかった 955 例の遠隔期成績について検討した。遠隔期に冠動脈病変を認めた症例は 4 例と,まれで,いずれも軽症例であった。4 例のうち最後に冠動脈病変が発見されたのは,ほぼ 2 年後で,繰り返し行った諸検査が正常であった例については,その後異常は認めなかった。発症後 2 年間,定期的検査で異常を認めなかった症例については,その後の経過観察に幅をもたせてよいのではないかと思われる。