MPGNのキャリーオーバー症例の検討
(SLEが出現した一症例よりの考察)

小児腎疾患の進行阻止に関する研究
小児腎疾患の成人へのキャリーオーバーに関する研究

大井洋之[1)]，田沼美昭[1)]，関　正人[1)]，遠藤守人[1)]，藤田宜是[1)]，
波多野道信[1)]，水谷安秀[2)]，名和紀之[3)]

MPGNの経過中にSLEの出現を認めた症例を経験した。この症例はC3 Nephritic factor（C3 NeF）を認めていた。自験例のMPGNの検討で高率に抗核抗体や抗DNA抗体の一過性の出現を認めており，又MPGNにおいてはNeF等のごとき補体系に対する自己抗体の出現を認めることより自己免疫の立場から検討することが必要と考えられた。又キャリーオーバー症例の検討は病態解明にとって重要である。

MPGN，　C3 NeF，　SLE

【緒　言】

MPGNはNephritic factor等補体系に対す自己抗体の出現することが知られている。このことよりこの疾患を自己免疫の立場より検討することが必要と考えられるが，今回この考えを支持するキャリーオーバー症例を経験したので種々検討を行った。又自己免疫疾患の代表と言えるSLEとの関連の有無についても検討を加えた。

【方　法】

11才より成人に至るまで観察した1症例について検討した。又MPGN29例，SLE29例についてNeF，抗核抗体，抗DNA抗体の検出を行った。C3 Nephritic factor の assay はEAC4b3 bBb Cellの安定化能で検出する方法を使用した。

赤血球CR1はEAC4b3b Cellを使用し凝集反応で検出した。

モルモットC3（gpC3）のbinding testは4μの凍結切片に種々の条件下でモルモット血清や純化したC3を反応させその後FITCをラベルしたantigp C3 antibodyで反応させ螢光顕微鏡で観察した。

【症例の経過及び結果】

症例は11才の女性，昭和54年1月頃より下着が赤く汚れる事に気付いていた。同年4月に学校健診で血尿，蛋白尿を指摘され，県西部浜松医療センターへ受診，この時検査成績の異常では尿蛋白30mg／dl，尿沈渣，赤血球多数，ASO 640，ASK 81920，C3 1mg／dl以下を認めた。その後，約3ケ月の入院で尿蛋白(−)，沈渣赤血球10～20／毎，ASO 320，ASK 5280と改善したが，C3の低値は持続していた。又，血清の検討でC3NeFの強い活性を認めた。入院中前後2回Biopsy施行しFocal MPGN疑として経過観察，尿所見も軽度で安定した状態であった。その後，ネフローゼ症候群の状態（尿蛋白7～9g／day）となり，昭和59年12月末より昭和60年3／27まで入院しpulsetherapy，免疫抑制剤にて治療し尿蛋白3～4g／day前後に安定した。入院中Biopsyを施行しMPGNと診断した。この時家族性の赤血球CRI欠損であることを証明している。その後ステロイドの投与を持続した。改善増悪を繰り返していたが，昭和61年7月～12月までステロイドの服用を自己中止した。この間，昭和61年11月感冒に罹患，その後12日より再び強度のNephrotic Syndromeの状態となった。昭和62年1月に顔面にbutterfly様皮疹が突然出現，この時の検査成績でT.P. 5.5g

1）日本大学医学部第2内科学教室，2）社会保険羽津病院，3）名和腎内科
Hiroyuki Ohi, Yoshiaki Tanuma, Masato Seki, Morito Endo,
Takayuki Fujita, Michinobu Hatano, Yasuhide Mizutani, Noriyuki Nawa
Nihon university schoo of Medicine,　Hazu Hospital,
Nawa Clinic

／dl，γ−glob 20%，白血球3900，ANA 320X，antiDNA 460X，C3 34mg／dl，C4 6mg／dl，LE(+)の異常検査成績を得てSLEと診断した。その後増悪，腎不全へ移行し現在HD施行中。この間不明の肺症状出現し一時入院精査がされた。

C3bBb stabilizing assay（C3 NeF assay），はtime courseで患者IgGはcontrolの正常人IgG及びBufferと比較し明らかな安定化能を認めた（図1）。CR1の検討で本人（矢印）及び母親に赤血球CR1の欠損を認めた（図2）。

補体成分の経過は，C1q，C4，はSLE出現までは正常範囲内であった。C3は低値を持続した。又C5は時に低値を認めた（表1）。組織学的検討では3回の腎生検が施行された。1回目・急性糸球体腎炎も疑われたが，一部の基底膜にて二重構造や肥厚を認めることよりfocal MPGNの疑いとした。2回目・入院時の腎生検（通算3回目）でMPGNと診断した（図3）。螢光所見では1回目，C3が主にメサニギウムに顆粒状に沈着し，2回目，IgGの沈着も認め，3回目IgG，IgM，IgAの沈着を認めた（表2）。1回目及び2回目の腎生検組織を用いて行ったモルモットC3 binding testではモルモット血清およびEGTAMg+存在下のモルモット血清でgp C3の明らかな結合を認めた。EDTA存在下，pure C3ではC3の結合を認めなかった。これらの結果は組織上においてもalternative pathwayの活性化がおこっていることが考えられた（表3）。MPGNの経過中に抗核抗体や抗DNA抗体の出現をどの程度認めるか検討を行ったところ，一過性で低値ではあったが抗核抗体は検討した症例の24%，抗DNA抗体は50%に認めた。NeF陽性血清は一例に抗DNA抗体を認めた。SLEの血清29例の検討でNeFは検出されなかった（表4）。

【考　案】

MPGNの診断を得た症例の経過中にSLEの出現を認めた。MPGNでは抗DNA抗体や抗核抗体の出現を認めSLEを疑う症例を時に経験するが本症例のごとくSLEと確定診断された症例はまれである。SLEとMPGNの病態面でのオーバーラップが示唆されるが，本症例はステロイドの投与を中止した為，SLEが出現してきた可能性があると思われる。

先天性の赤血球CR1の欠損を認めたがこの現象はSLEに高率に認められることが知られており，この点も類似していた。

SLEとMPGNの病態に自己免疫学的機序の関与が考えられるが，この2疾患がオーバーラップしている可能性を考え検討を加えた。MPGNでは低値で一過性であるが高率に抗DNA抗体の出現を認めた。C3 NeFやC4 NeFの出現，又他の補体成分（C1q等）の抗体も高率に出現することよりMPGNの検討に自己免疫学的機序よりのアプローチが必要と思われた。

【まとめ】

1. キャリーオーバー症例でMPGNの経過中SLEの出現を認めた。

2. MPGN症例では一過性に抗DNA抗体，抗核抗体の出現を高率に認める。

3. MPGNの病態解明に自己免疫学的機序からのアプローチが必要である。

4. キャリーオーバー症例の検討は腎炎の病態解明にとっても重要である。

本研究において，県西部浜松医療センターの御協力を得たことに感謝します。

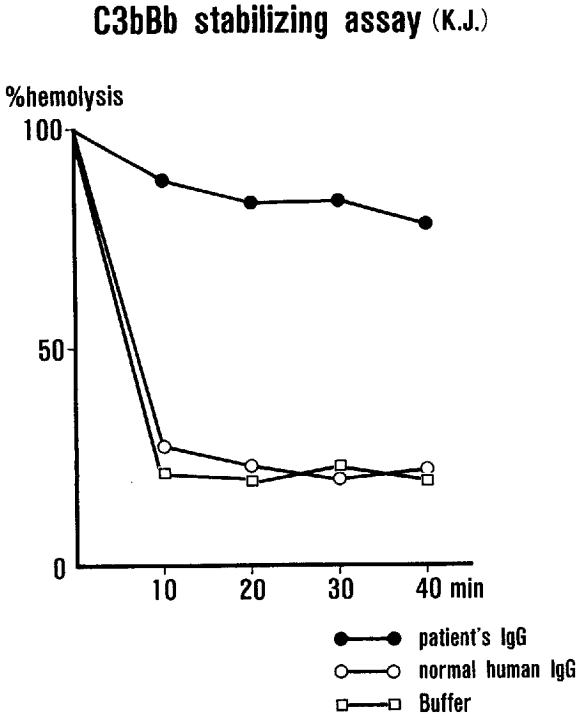

（図１）

（図３）

Family study of CRI

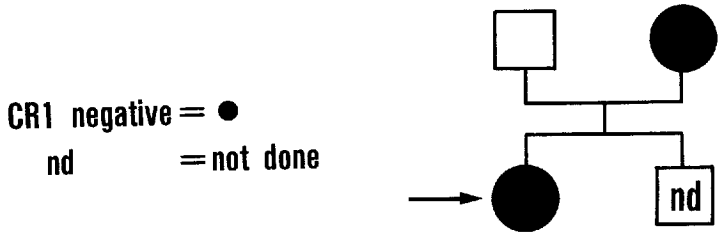

（図２）

	MPGN		NeF positive serum		SLE	
	ANA n=29	antiDNA n=22	ANA n=10	antiDNA n=10	C3NeF n=29	C4NeF n=29
positive (n)	7	11	0	1	0	0
%	24	50	0	10	0	0

（表４）

complement component (K.J.)

date	C1q	C4	C3	C5	C9	B	H
S.55. 9	133	120	5↓	36	nd	nd	nd
S.57. 11	125	160	5↓	75	nd	nd	nd
S.58. 4	180	126	5↓	110	nd	nd	nd
S.59. 12	100	102	5↓	230	120	59	133
S.60. 4	123	175	9.8	139	107	112	125
S.60. 9	119	132	30	119	100	110	133

（表1）

Immunofluorescence findings (K.J.)

	IgG	IgM	IgA	C3	Fib
Biopsy (Ⅰ)	−	−	−	+	+
Biopsy (Ⅱ)	+	−	−	+	+
Biopsy (Ⅲ)	+	+	+	++	+

（表2）

guinea pig C3 binding test (K.J.)

	g.p.s	EGTAMg g.p.s	EDTA g.p.s	pure g.p. C3
Biopsy (Ⅰ)	+	+	−	−
Biopsy (Ⅱ)	+	+	−	nd

n.d. = not done
g.p.s. = guinea pig serum

（表3）

検索用テキスト OCR(光学的文字認識)ソフト使用
論文の一部ですが、認識率の関係で誤字が含まれる場合があります

MPGNの経過中にSLEの出現を認めた症例を経験した。この症例はC3 Nephritic factor(C3 NeF)を認めていた。自験例のMPGNの検討で高率に抗核抗体や抗DNA抗体の一過性の出現を認めており,又MPGNにおいてはNeF等のごとき補体系に対する自己抗体の出現を認めることより自己免疫の立場から検討することが必要と考えられた。又キャリーオーバー症例の検討は病態解明にとって重要である。