2－3．Cystic Hygromaの胎児治療

天野　完*　前田　宗徳*

頸部のCystic hygromaは胎生10週頃のリンパ系形成期における頸部リンパ嚢と頸静脈との接合不全が原因と考えられている。

第II三半期早期の7,582例の検討[1)]では，その頻度は２％(150例中，多房性25例(0.3％)，単房性125例(1.6％)と報告されている。リンパ液漏出や頸静脈圧迫による循環障害のために胎児水腫に進行したり，染色体異常や奇形の合併頻度が高く予後不良のことが多い。過去10年間に15例のCystic hygroma（表1)を経験したので胎児治療の可能性について検討を加えた。

１．出生前診断と児の予後

項頸部に多房性の嚢腫を認めることにより診断は比較的容易で，いずれも14週から30週で超音波診断されている。随伴所見として胎児水腫９例，羊水過少８例，合併奇形２例(single ventricle １例，omphalocele １例)を認めた。羊水，胎児血あるいは嚢腫内リンパ球による染色体分析では，８例中３例に異常がみられ(45，X ２例，18，trisomy １例)，染色体異常，胎児水腫を示さなかった２例のみが生存した。

２．胎児治療について

胎児治療として嚢胞内ブレオマイシン投与を

表１　当院におけるCYSTIC HYGROMAの15例（1984.Jan.-1993.Nov.）

CASE	AGE	PARITY	WEEKS Dx*1	WEEKS DEL*2	Wt (g)	SEX	KARYOTYPE	ASSOCIATED ANOMALIES	NIHF*3	OUTCOME	FETAL THERAPY
1	25	0	21	21	360	F	—		+	IUFD	—
2	22	0	22	22	1126	F	—		+	TERMINATION	—
3	32	1	20	39	2736	F	46,XX	NOONAN'S SYNDROME CHYLOTHOLAX	−	SURVIVAL	—
4	30	0	25	25	350	M	—		+	IUFD	—
5	35	1	20	21	805	M	46,XY		+	TERMINATION	—
6	27	1	28	31	2163	F	46,XX	CLEFT LIP AND PALATE, SINGLE VENTRICLE, etc.	+	NEONETAL DEATH	—
7	30	0	14	15	70	?	45,X		+	IUFD	—
8	32	0	23	25	667	M	18,trisomy	OMPHALOCELE	−	NEONETAL DEATH	—
9	26	0	20	21	315	F	45,X		+	TERMINATION	—
10	25	1	30	38	2986	F	46,XX		−	SURVIVAL	Bleomycin
11	39	0	16	17	190	?	—		−	TERMINATION	—
12	26	2	16	19	625	M	46,XY		+	SPONT ABORTION	Bleomycin
13	27	1	24	24	519	?	—		+	IUFD	—
14	27	1	17	17	60	M	—		−	IUFD	—
15	40	1	17	17	190	?	—		−	TERMINATION	—

*1 診断週数　*2 分娩時週数　*3 非免疫性胎児水腫

*北里大学医学部産婦人科

2例に行った。1例は30週で診断され32週で母体搬送となった。8×12cmの多房性嚢胞を認めたが胎児水腫や合併奇形はなく，染色体分析でも異常はみられなかった。羊水分析で肺成熟が確認されなかったため，33週でブレオマイシン3mg嚢胞内投与を行ったが縮少傾向はみられなかった。妊娠38週2日で選択的帝切分娩としNICU管理とした(2986g，♀Ap 7/8)。出生直後の呼吸状態は良好であったが，嚢胞の増大傾向を認め，日令24日，挿管を必要とした。嚢胞が広範囲に及ぶため完全摘出は不可能と考えられ，日令45日よりOK-432の嚢胞内注入を開始した。日令83日，5コース終了後も縮少傾向を認めていない。

他の1例は妊娠16週の検診時に胎児頸部嚢胞を指摘され，胎児水腫や胎児奇形は認めなかったため妊娠17週でブレオマイシン嚢腫内投与(0.1mg)を行った。19週に胎児水腫の状態となったため，さらに0.1mgを嚢胞内注入を行ったが，12時間後に自然流産となった。

単房性のCystic hygromaでは，自然消失のことも多く，予後は比較的良好であるが，多房性の場合は悲観的である。染色体異常，合併奇形のない症例では，胎児水腫への進行を回避すべく小児期に行われる硬化療法などの積極的な胎児治療が考慮されてもよいと思われる(表2)。

表2　Cystic Hygromaの胎児管理

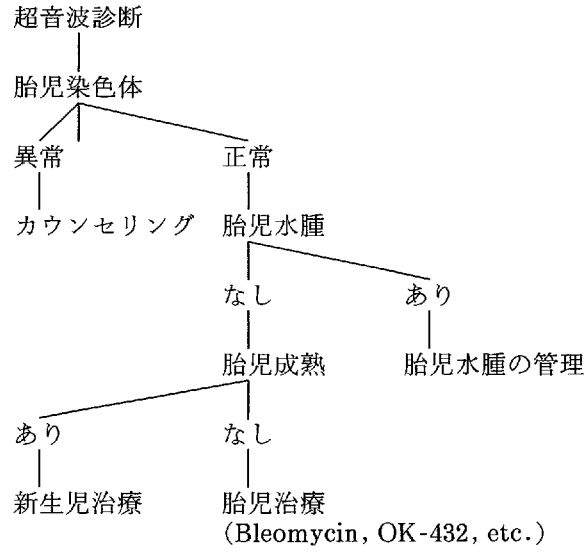

長谷川ら[2]はブレオマイシン投与により循環障害が改善した症例を報告しているが，今回の2例では効果を認めなかった。

今後，胎児治療の適応，時期，方法について充分な検討が必要と思われる。

参考文献：

1）Bronshtein M, et al.: The difference between septated and nonseptated nuchal cystic hygroma in the early second trimester. Obstet Gynecol, 81: 683, 1993.

2）長谷川利路　他：胎内にてBleomycinの局所注入療法を行った頸部嚢胞性リンパ管腫の1例．小児外科，22: 584, 1990.

検索用テキスト OCR(光学的文字認識)ソフト使用
論文の一部ですが、認識率の関係で誤字が含まれる場合があります

頸部の Cystic hygroma は胎生 10 週頃のリンパ系形成期における頸部リンパ嚢と頸静脈との接合不全が原因と考えられている。

第Ⅱ三半期早期の 7,582 例の検討 1)では,その頻度は 2%(150 例中,多房性 25 例(0.3%),単房性 125 例(1.6%)と報告されている。リンパ液漏出や頸静脈圧迫による循環障害のために胎児水腫に進行したり,染色体異常や奇形の合併頻度が高く予後不良のことが多い。過去 10 年間に 15 例の Cystic hygroma(表 1)を経験したので胎児治療の可能性について検討を加えた。