1）AVM合併妊娠の管理

久保武士・藤田佳世

筑波大学付属病院分娩部において経験した脳動静脈瘤奇形

（AVM）合併妊娠9症例12妊娠について報告するとともに当院脳神経外科で管理しているAVM女性患者32症例の妊娠分娩歴についても検討し、妊娠のAVMに対する関与を考察した。

1984年1月から1994年3月までに筑波大学付属病院分娩部において経験したAVM合併妊娠は9症例12妊娠（総分娩数に対する頻度：0.22％）[図1]。4例は経産婦であり、以前の妊娠分娩経過に問題はなかった。妊娠中にAVMと診断された4症例中3例は破裂によるクモ膜下出血（妊娠17週、19週、31週）で、1例は痙攣（妊娠11週）でAVMと診断された。破裂した3症例中2例で妊娠中にAVM全摘術が施行されたが、術中・術後の流早産及び胎児仮死は認められなかった。分娩様式は、妊娠中破裂したが保存的に経過をみた1例で選択的帝王切開術が施行されていた。残りは経膣的に分娩しており、3例で硬膜外麻酔による無痛分娩が施行されていた。分娩中のAVMの破裂はなく、母体の予後は良好だった。妊娠中抗痙攣剤の内服を必要とした症例は6症例7妊娠で、1例に児の口唇口蓋裂を認め、2例にフェニトインの副作用によると思われる母体の溶血性貧血を合併した。

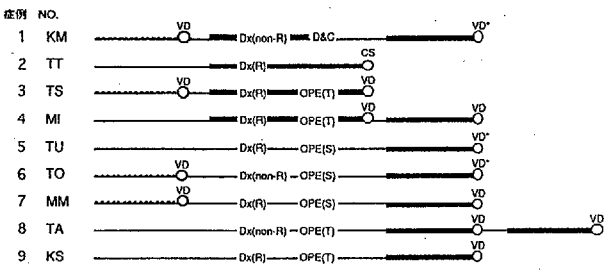

図1　当科におけるAVM合併妊娠

：当科で管理しなかった妊娠、：当科で管理した妊娠

VD：経腟分娩、VD*：経腟分娩（無痛分娩）、CS：帝王切開分娩、D&C：人工妊娠中絶

Dx(non-R)：非破裂症状（てんかんや頭痛等）でAVMと診断

Dx(R)：破裂症状（SAHや小脳出血等）でAVMと診断

OPE(T)：AVM全摘出術、OPE(S)：AVM亜全摘出術

1978年1月から1992年4月までに筑波大学脳神経外科にて診断・治療したAVM女性患者は32症例で、この中で臨床的に問題となるAVM破裂症例は16症例であった。妊娠中または分娩後2年以内にAVMと診断された症例（A群）は7例であった。そのうち破裂により診断された症例は3例（42.9％）であり、妊娠と関連のない時期に診断された25症例（B群）中13例の頻度（52.0％）と有意差はなかった［表1］。また、妊娠経験の有無で破裂のリスクに差はなく、妊娠回数により破裂のリスクの増加もなかった［表2］。

表1　AVMの診断された時期と破裂の有無

	症例数	破裂（％）	非破裂（％）
A群	7例	3例（42.9％）	4例（57.1％）
B群	25例	13例（52.0％）	12例（48.0％）

A群：診断された時期が下記の1）～4）である症例
1）妊娠中
2）分娩中または分娩直後
3）産褥期
4）分娩後2年以内
B群：A群以外の症例

表2　妊娠回数と破裂の頻度

	症例数	破裂例（％）
少なくとも1回の妊娠を経験した症例*	18例	8例(44.4％)
少なくとも2回の妊娠を経験した症例	11例	4例(36.4％)
3回の妊娠を経験した症例	3例	0例(0％)
1度も妊娠を経験したことのない症例**	14例	8例(57.1％)

NS：not significantly

妊娠前にAVMの診断がくだされ、治療されていることが望ましいのは言うまでもない。しかし、妊娠中のAVMの破裂は一般的に予後不良の経過をたどることは少なく、妊娠中にAVMの手術をすることは可能である。速やかに脳神経学的管理を行うことが必要である。また、破裂していないAVMが妊娠中に破裂する確率は非妊時と変わらず約3％と言われており、妊娠中の管理は産科的管理を優先してよいと考えられる。AVM合併妊娠の分娩様式は破裂後保存的療法に終わった症例のみ選択的帝王切開分娩の適応になるが、他は経膣分娩可能である。AVMが残存している症例では硬膜外麻酔などによる無痛分娩を施行するのが望ましい。

検索用テキスト OCR(光学的文字認識)ソフト使用
論文の一部ですが、認識率の関係で誤字が含まれる場合があります

筑波大学付属病院分娩部において経験した脳動静脈瘤奇形(AVM)合併妊娠 9 症例 12 妊娠について報告するとともに当院脳神経外科で管理しているAVM 女性患者 32 症例の妊娠分娩歴についても検討し、妊娠の AVM に対する関与を考察した。